

# Botulinum Toxins in Clinical Aesthetic Practice

Third Edition

Volume One: Clinical Adaptations

Volume Two: Functional Anatomy and Injection Techniques

*Edited by*

**Anthony V. Benedetto**

*Clinical Professor of Dermatology*

*Perelman School of Medicine*

*University of Pennsylvania*

*and*

*Medical Director*

*Dermatologic SurgiCenter*

*Philadelphia, Pennsylvania*

# Ботулинические токсины в клинической эстетической практике

*Под редакцией*  
**Антони В. Бенедетто**

*Перевод с английского под редакцией А.А.Шаровой*

УДК 616-039.77

ББК 53.52

Б86

*Все права защищены. Никакая часть данной книги не может быть воспроизведена в любой форме и любыми средствами без письменного разрешения владельцев авторских прав.*

*Авторы и издательство приложили все усилия, чтобы обеспечить точность приведенных в данной книге показаний, побочных реакций, рекомендуемых доз лекарств. Однако эти сведения могут изменяться.*

*Информация для врачей. Внимательно изучайте сопроводительные инструкции изготовителя по применению лекарственных средств.*

*Книга предназначена для медицинских работников.*

*Перевод с английского: О.В.Стафинова.*

**Ботулинические токсины в клинической эстетической практике** / Под ред. Б86 А.В.Бенедетто ; пер. с англ. под ред. А.А.Шаровой. – Москва : МЕДпресс-информ, 2021. – 448 с. : ил.

ISBN 978-5-00030-829-5

Издание посвящено преимущественно фундаментальным вопросам молекулярных механизмов действия ботулотоксинов, иммунологическим реакциям и фармакологии, новым показаниям к применению БоНТ, по которым в настоящее время ведутся клинические исследования. Кроме того, книга содержит очень подробный анатомо-функциональный анализ каждой эстетической зоны лица с рекомендациями по точкам и дозам БоНТ для эффективной и безопасной коррекции и описание возможных осложнений, путей их профилактики и лечения.

Книга, несомненно, займет достойное место в библиотеке каждого практикующего специалиста в области инъекционной косметологии.

УДК 616-039.77

ББК 53.52

ISBN 978-1-138-30184-9

ISBN 978-1-138-30480-2

© All rights reserved. Authorised translation from the English language edition published by CRC Press, a member of the Taylor & Francis Group LLC

ISBN 978-5-00030-829-5

© Издание на русском языке, перевод на русский язык, оформление, оригинал-макет. Издательство «МЕДпресс-информ», 2021

**Часть II. Функциональная анатомия и техники инъекций**

12. Функциональная анатомия лица, пропорции красоты и нейромодуляция <i>Sebastian Cotofana</i>	164
13. Использование ботулотоксина типа А в верхней части лица в эстетических целях <i>Anthony V. Benedetto</i>	175
14. Эстетическое применение ботулотоксина типа А в средней части лица <i>Anthony V. Benedetto</i>	269
15. Применение ботулотоксина типа А по эстетическим показаниям в нижней части лица, на шее и верхней части груди <i>Anthony V. Benedetto</i>	330
16. Применение ботулотоксина в области груди <i>Francisco Pérez Atamoros u Olga Macías Martínez</i>	398
17. Эстетическое применение ботулотоксина у азиатских пациентов <i>Kyle K. Seo</i>	406

**Приложения**

Приложение 1. Сравнение различных консенсусов по дозировке препаратов ботулотоксина в западных странах <i>Alisa A. Sharova</i>	420
Приложение 2. Мимические мышцы	425
Приложение 3. Подготовка, обработка, хранение и способ введения ОнаВТХ-А	432
Приложение 4. Протокол лечения	436
Приложение 5. Информированное согласие на коррекцию морщин лица и тела с помощью ботулотоксина	437
Приложение 6. Побочные эффекты и противопоказания к введению ботулотоксина	439

## Предисловие к изданию на русском языке

Уважаемые коллеги!

С большой радостью и гордостью представляю вам новое, уже третье, издание руководства под редакцией Антони Бенедетто «Ботулинические токсины в клинической эстетической практике». Это действительно фундаментальный и очень обстоятельный труд, в котором авторами выступили общепризнанные мировые авторитеты в области ботулинотерапии – Jean Carruthers, Alastair Carruthers, Mitchell F. Brin, Juergen Frevert, Richard G. Glogau, Sebastian Cotofana и др. Я очень горжусь тем, что и сама имею некоторое отношение к созданию книги, написав *Приложение 1*. В отличие от предыдущего издания, третье состоит из двух частей, что вполне закономерно: ботулинотерапия, как отдельное направление медицины в целом и эстетической медицины в частности, развивается очень быстрыми темпами, а объем знаний в области анатомии лица, биологии, механизмов действия ботулотоксинов (BoNT), количество коммерческих препаратов со своими особенностями растет с каждым годом.

*Первая часть* посвящена преимущественно фундаментальным вопросам молекулярных механизмов действия ботулотоксинов, иммунологическим реакциям и фармакологии, новым показаниям к применению BoNT, по которым в настоящее время ведутся клинические исследования. Кроме того, несколько глав предоставляют важную информацию о разработках новых препаратов BoNT, в том числе для наружного нанесения. Отдельная глава посвящена сравнительному обзору препаратов, разрешенных к применению на территории США и европейских стран, а также юридическим аспектам работы с ними. Однако не все описанное в этой главе полностью применимо к российской действительности.

*Вторая часть* содержит очень подробный анатомо-функциональный анализ каждой эстетической зоны лица с рекомендациями по точкам и дозам BoNT для эффективной и безопасной коррекции, а также описание возможных осложнений, путей их профилактики и лечения. К сожалению, все практические рекомендации даются только для онаботулинотоксина А (OnaBTX-A,

Ботокс). Это связано с тем, что именно Ботокс является наиболее популярным препаратом BoNT в США. С другой стороны, в европейских странах и в России, наряду с OnaBTX-A, широко применяются аботулотоксин А (Диспорт) и инкоботулотоксин А (Ксеомин), а также ряд других, не получивших пока международных запатентованных названия. Мировой практический опыт и выводы международных научных групп экспертов неоднократно подчеркивали отсутствие взаимозаменяемости единиц активности различных препаратов BoNT. Из этого следует, что специалистам необходимо иметь указания по применению каждого из них, в частности данные международных консенсусов. В книге есть несколько неточностей и мелких противоречий, однако они незначительны.

В целом еще раз хочется отметить, что выход третьего издания книги «Ботулинические токсины в клинической эстетической практике» – важное событие в отечественной эстетической медицине, так как в ней собраны самые современные данные об анатомии, физиологии мышц, а также подробнейшим образом рассмотрены все аспекты применения препаратов BoNT не только по традиционным эстетическим показаниям, но и в любых вариантах off-label, которые теоретически могут быть применимы в косметологии. Эта книга, несомненно, займет достойное место в библиотеке каждого практикующего специалиста в области инъекционной косметологии.

Хочу сказать отдельное спасибо переводчику этой книги Ольге Стафиновой за ее кропотливый труд, внимание к деталям и упорство в поиске самых точных вариантов перевода непростого медицинского текста.

**А.А.Шарова**

## Предисловие

Выход третьего, исправленного и полностью обновленного издания книги обусловлен стремительным ростом клинического использования ботулинических нейротоксинов (BoNT). Как и первые два, третье издание представляет собой методическое пособие, которое показывает, как разительно выросло и изменилось применение BoNT в клинической медицине за последние 7 лет. Третье издание получило новое оформление, также обновлен список литературы, расширены показания, улучшены фотографии клинических примеров и иллюстрации, представлены дополнительные и инновационные методы применения повсеместно распространенных различных BoNT. Новые техники введения BoNT стали разнообразнее и различаются в западной и восточной школах. Поэтому совместными усилиями авторов в книгу были включены сведения о многочисленных существующих в настоящее время BoNT, а также способы их применения в эстетических целях в клиниках разных стран.

В США единственными областями лица, в которых онаботулотоксин А (onabotulinumtoxinA, OnaBТХ-А), или BOTOX® Cosmetic, одобрен Управлением по контролю качества пищевых продуктов и лекарственных средств (FDA) для использования в эстетических целях, остаются глabellaрные морщины и латеральные морщины в уголках глаз («гусиные лапки»). Другие доступные в США BoNT, аботулотоксин А (abobotulinumtoxinA, AboBТХ-А), инкоботулотоксин А (incobotulinumtoxinA, IncoBТХ-А) и римаботулотоксин В (rimabotulinumtoxinB, RimaBТХ-В), имеют собственные аналогичные, но очень специфические, утвержденные FDA показания. Следовательно, за исключением глabellaрных морщин и «гусиных лапок», все техники инъекций, описанные в этом и в предыдущих изданиях, относятся к не одобренным, не утвержденным показаниям, что отличает книгу от большинства других медицинских пособий.

Во все времена существования человечества женщины и мужчины искали способы, позволяющие улучшить внешность. Содержательные и многоплановые дискуссии третьего издания книги о применении BoNT для коррекции и омоложения начинается с Nina Jablonski, доктор

философии, профессор антропологии Пенсильванского университета, всемирно известный биологический антрополог и палеобиолог. В *Прологе* она представляет краткое введение в эволюционные и антропологические теории о значении привлекательности и выразительности человеческого лица, предостерегает пациентов и врачей от злоупотребления процедурами, изменяющими внешность, так как они могут привести к серьезной утрате точного и естественного самовыражения.

*Глава 1* написана Jean Carruthers, MD. Весь мир косметологии у нее в долгу, поскольку она предвосхитила использование BoNT в косметологии. Jean Carruthers начинает наше путешествие в увлекательный, постоянно меняющийся мир BoNT с исторической справки о хронологии событий, которые привели к открытию, идентификации, выделению и возможности синтезировать BoNT для клинического применения. Упоминается также ее фундаментальный труд о развитии и продвижении использования ботулотоксина типа А (BoNT-А) в офтальмологии и случайное открытие косметических свойств токсина. J.Carruthers рассказывает, как она и ее муж, дерматолог Alastair Carruthers, представляли BoNT-А медицинскому сообществу, как продвигали его для использования в косметологии и с какими высокими рисками и сложностями это было связано.

Известные ученые, занятые в серьезных исследованиях по изучению свойства токсина, регулярно обсуждают последние новости применения различных BoNT в фармакологии и иммунологии. *Глава 2* написана неврологом Mitchell F. Brin, MD, который одним из первых начал выполнять инъекции OnaBТХ-А. Сейчас Dr. Brin – первый вице-президент Global Drug Development и директор по научным исследованиям BOTOX® компании Allergan, Inc. (Ирвайн, Калифорния). Он представил новейшую информацию о фармакологическом действии, иммуногенности, недавних разработках и дальнейших прогнозах в отношении применения BoNT-А. В *главе 3* руководитель исследований BoNT в компании Merz Pharmaceuticals GmbH (Потсдам, Германия) Juergen Frevert, PhD, рассматривает

инновационное применение БоНТ-А, свободного от комплексообразующих белков, в сфере фармакологии и иммунологии и преимущества его клинического использования.

Дерматолог-новатор Richard Glogau, MD, обсуждает в *главе 4* захватывающие инновационные научные исследования, разработки и эффективное клиническое применение нового препарата для местного применения БоНТ-А. В *главе 5* дерматолог, руководитель клинических исследований БоНТ Gary Monheit, MD, и дерматолог James Highsmith, MD, подробно рассматривают последние достижения в отношении одобренных FDA различных БоНТ-А и БоНТ-В, а также особенности их использования и новые соответствующие публикации. В *главе 6*, подготовленной Andy Pickett, PhD, старшим руководителем программы и научным экспертом по нейротоксинам компании Galderma Aesthetic and Corrective, директором и основателем компании Toxin Science Limited (Рексем, Великобритания), рассмотрены некоторые препараты БоНТ, доступные и используемые в клинической практике в разных частях света.

В *главе 7* Alastair и Jean Carruthers представляют новейшие клинические данные о сочетанном применении БоНТ с филлерами для коррекции мягких тканей и аппаратами светового, лазерного и электромагнитного воздействия для эстетической коррекции лица и тела.

В *главе 8* оториноларинголог Arthur Swift, MD, дерматолог Kent Remington, MD, и офтальмолог Steve Fagien, MD, вводят дополнительные параметры эстетической привлекательности при использовании инъекционных препаратов для омоложения лица, приводят собственное объяснение пропорций, измерений золотого сечения, понимание эстетики и красоты применительно к использованию БоНТ.

Для создания *главы 9* дерматологи David Pariser и DeeAnna Glaser, соответственно секретарь и президент Международного общества гипергидроза, всесторонне пересмотрели и обновили материалы по гипергидрозу, обсудив последние достижения, а также новые и различные области применения БоНТ.

*Глава 10*, написанная дерматологом и создателем новых техник инъекции Kevin C. Smith, MD, совместно с дерматологами Irèn Kossintseva и Benjamin Barankin, продолжает знакомить нас

с уникальными методами применения БоНТ в эстетических и лечебных целях. Первый том\* завершается *главой 11*, в которой дерматолог и адвокат David Goldberg, MD, JD, пересматривает и дополняет информацию о важных судебно-медицинских аспектах использования БоНТ в косметологии. Спектр коммерческих препаратов БоНТ, доступных для клинического использования в различных странах мира, постоянно расширяется. Автор нового *Приложения 1*, кандидат медицинских наук, дерматолог Алиса Шарова из Российского национального исследовательского медицинского университета им. Н.И.Пирогова (Москва), предлагает задуматься над результатами своего метаанализа, сравнивающего совместные заключения и рекомендации относительно применения различных препаратов БоНТ в США, России и странах Европы. Она выявляет и сравнивает ошибочные рекомендации по биоэквивалентности доз токсина в разных препаратах, включая число точек инъекций и дозировку для разных участков лица и шеи у мужчин и женщин.

Второй том открывает *глава 12*, в которой профессор анатомии Sebastian Cotofana, PhD, представляет совершенно новый материал по функциональной анатомии лица.

Ключевые *главы 13, 14 и 15*, посвященные применению БоНТ с эстетическими целями в области лица, шеи и груди, пересмотрены и дополнены усовершенствованными техниками инъекций. В них приведены обновленные данные недавно опубликованных клинических и анатомических исследований. Изменены и улучшены иллюстрации и анатомические схемы. Структура этих трех глав осталась прежней. В зависимости от лицевой и функциональной анатомии каждая клиническая тема делится на семь подразделов. Во «Введении» описаны анатомические изменения, происходящие у мужчин и женщин в процессе старения и формирования морщин. Функциональная нормальная анатомия рассматривает причины этих неприятных изменений с точки зрения функциональной анатомии, что необходимо для разработки соответствующего плана коррекции с помощью БоНТ. Части, посвященной функциональной анатомии, уделено повышенное внимание: она дополнена фотографиями клинических случаев и подробными иллюстрациями, поскольку единственный

\* Оригинальное пособие выходило в двух томах. В настоящем издании мы объединили оба тома под одной обложкой. Названия частей соответствуют оригинальным названиям томов. – *Прим. ред.*

способ правильного использования любого типа БоНТ заключается в глубоком понимании того, каким образом можно изменить нормальную и чрезмерную активность мимических и других мышц, потенциально подходящих для обработки. При надлежащем выполнении инъекций БоНТ желаемые и воспроизводимые результаты достигаются без осложнений и последствий. В подразделе «Разведение» даны рекомендации относительно степени разведения, необходимой для восстановления 100 Ед ОпаВТХ-А для получения различных предпочтительных концентраций токсина в объеме растворителя для введения в определенные мышцы различных анатомических областей. Согласно одобренным FDA рекомендациям производителю, для восстановления 100 Ед ОпаВТХ-А необходимо 2,5 мл свежеприготовленного физиологического раствора. Такое разведение утверждено и рекомендовано только для глabellaрных морщин и «гусиных лапок», поскольку только в эти участки лица одобрено введение ОпаВТХ-А с косметологическими целями. Однако при обработке других областей лица и тела с эстетическими целями более подходящими и клинически эффективными, хотя и не соответствующими предписаниям, оказались другие разведения в зависимости от конкретных обрабатываемых мышц. В разделе «Выбор дозы» представлены варианты с указанием, что следует и не следует делать при инъекциях ОпаВТХ-А. Правильное дозирование и точное введение препарата снижает активность мышц лица и тела безопасным и воспроизводимым образом. Для безопасной, прогнозируемой и длительной коррекции конкретной эстетической проблемы с помощью любого БоНТ необходимо филигранное владение инъекционными техниками. В разделе «Результаты» рассматриваются эффекты различных техник введения, помогающие избежать нежелательных явлений, приведенных в разделе «Осложнения». В перечне «Последствий лечения» обобщены рекомендации и прогнозируемые результаты обработки конкретных анатомических участков.

В главе 16 дерматологи Francisco Pérez Atamoros и Olga Macías Martínez представляют и подробно обсуждают неоднозначные и интересные результаты нехирургического увеличения груди у женщин и мужчин. Множество иллюстраций клинических случаев убедительно доказывают эффективность инъекций БоНТ-А в области груди.

Глава 17 написана выдающимся и всемирно известным корейским дерматологом Kyle K. Seo,

MD, который рассматривает перспективы использования различных БоНТ, доступных в настоящее время в Азии. Основное внимание уделяется сути культурных эстетических потребностей и восприятию красоты и гармонии в Восточных и Юго-Восточных странах. Также автор подробно описывает различия в анатомическом строении лица между представителями азиатской и европейской расы. Эти различия предъявляют иные требования, требуют изменений в отношении дозирования и точек введения БоНТ-А при проведении процедур таким пациентам. Даны некоторые практические рекомендации по совершенно новому, очень популярному сейчас на Востоке применению БоНТ-А для подтяжки кожи лица и техникам инъекций для коррекции фигуры.

Завершают второй том *Приложения*, содержащие дополнительные практические сведения о проведении процедуры.

ОпаВТХ-А начали применять в косметологии благодаря двум дальновидным и целеустремленным врачам – офтальмологу и дерматологу. Настойчивость Jean и Alastair Carruthers в продвижении своих случайных наблюдений очень вдохновляет. Без нее многим думающим и дальновидным врачам не хватило бы уверенности в себе или возможностей, чтобы узнать больше о БоНТ и его использовании в эстетической медицине. Что касается наших читателей, мы предлагаем им задуматься над следующим. Можно открыть для себя дополнительное, совершенно новое и неожиданное использование БоНТ в эстетических или лечебных целях, получив информацию о правильном и безопасном введении нескольких капель БоНТ, относясь к пациенту с пониманием и профессионализмом.

Мы все обязаны тем врачам, которые лечили и продолжают лечить пациентов с помощью БоНТ. Их стремление улучшить здоровье и благополучие своих пациентов за счет совершенствования качественной и эффективной медицинской помощи действительно заслуживает высокой оценки.

В завершение хотелось бы выразить особую благодарность моему секретарю Kelly Heckler, чьи организаторские способности и профессионализм облегчили работу над этой книгой.

**Anthony V. Benedetto,**

дерматолог-онколог,

член Американской коллегии врачей

(Fellow of the American College of Physicians)

Филадельфия, Пенсильвания



## Примечание

Анатомические схемы, если не указано иное (например, рис. 10.1), созданы на основе рисунков из архивов компании Shutterstock и воспроизведены в соответствии с лицензионным соглашением. Аннотации и сноски разработаны ведущим автором каждой главы.

## Сокращения

**АбоВТХ-А** (abobotulinumtoxinA) – аботобулотоксин А

**СGRP** (calcitonin gene-related peptide) – кальцитонин-ген-связанный пептид

**ДахиВТХ-А** (daxibotulinumtoxinA) – даксиботулотоксин А

**FDA** (Food and Drug Administration) – Управление по контролю качества пищевых продуктов и лекарственных средств

**FGFR3** (Fibroblast growth factor receptor 3) – рецептор фактора роста фибробластов 3

**HDSS** (Hyperhidrosis Disease Severity Scale) – Шкала степени тяжести гипергидроза

**IGA-LCL** (Investigator Global Assessment of Lateral Canthal Line severity scale) – Общая шкала выраженности морщин латерального уголка глаза

**ИноВТХ-А** (incobotulinumtoxinA) – инкоботулотоксин А

**IPL** – интенсивный импульсный свет

**LLSAN** (levator labii superioris alaeque nasi) – мышца, поднимающая верхнюю губу и крыло носа

**ОнаВТХ-А** (onabotulinumtoxinA) – онаботулотоксин А

**РимаВТХ-В** (rimabotulinumtoxinB) – римаботулотоксин В

**RSDS** (Reflex sympathetic dystrophy syndrome) – синдром рефлекторной симпатической дистрофии (синдром Зудека)

**SMAS** – поверхностная мышечно-апоневротическая система

**SNAP-25** (Synaptosomal-Associated Protein of 25 kDa) – белок, ассоциированный с синапсомой

**SNARE** (Soluble N-ethylmaleimide-sensitive factor attachment protein receptor) – растворимый N-этилмалеимид-чувствительный фактор, осуществляющий слияние белка и рецептора

**SV2** (Synaptic Vesicle Protein 2) – синаптический везикулярный протеин 2

**TGF $\beta$ <sub>1</sub>** – трансформирующий фактор роста бета-1

**TRPV1** – ванилоидный рецептор

**VAMP** (vesicle associated membrane protein) – везикуло-ассоциированный мембранный белок

**АТФ** – аденозинтрифосфат

**БоНТ** – ботулинический нейротоксин

**БоНТ-А** – ботулинический нейротоксин типа А

**БоНТ-В** – ботулинический нейротоксин типа В

**ВИП** – вазоактивный кишечинальный пептид

**ДИКЖ** – дерматологический индекс качества жизни

**м.м.** – молекулярная масса

**ПГН** – постгерпетическая невралгия

**ЧСА** – человеческий сывороточный альбумин

# ПРОЛОГ

## Антропологический взгляд на привлекательность и выразительность лица

*Nina G. Jablonski*

Люди – это приматы-долгожители с большим мозгом, эволюционное развитие которых происходило в малочисленных постоянных и сплоченных группах. И в прошлом, и в настоящем сплоченность сообщества была необходима для выживания, а для сплоченности было необходимо средство общения. Взаимодействие в сообществах низших приматов и традиционных человеческих сообществах включает важные вокальные и тактильные компоненты, но преобладает обмен визуальной информацией. Лицо – основной источник этой информации, и его «информационное содержание» многообразно. Половая принадлежность легко определяется по относительной мужественности или женственности черт лица; цвет и текстура кожи говорят о возрасте и состоянии здоровья, симметричность свидетельствует о хорошем здоровье в любом возрасте, а типичное («среднее») лицо ассоциируется с гетерозиготностью<sup>1</sup>. В различных культурах эти же особенности служат и основными критериями привлекательности. Универсальность предпочтений позволяет предположить, что в ходе эволюции люди начали считать привлекательными конкретные признаки, поскольку они присутствовали у здоровых индивидуумов<sup>2,3</sup>. Привлекательность лица ассоциируется с многими личными, профессиональными и социальными достижениями, особенно у женщин<sup>4</sup>. В некоторых культурах лица пожилых женщин считаются менее привлекательными, чем лица пожилых мужчин. Это позволяет предположить, что давление естественного отбора жестко требовало от женщин в пременопаузе поддерживать высокую привлекательность лица<sup>5</sup>.

Мы судим о привлекательности лица не только по его чертам в статике, но и по не менее важному критерию – мимике, которая позволяет нам говорить о внутреннем состоянии человека, его намерениях и о том, сопереживает ли он собеседнику. Люди и родственные им виды, живущие в сложноорганизованных социальных группах, должны уметь интерпретировать различные выражения лица, используемые в

различных эмоциональных контекстах<sup>6</sup>. Невербальная информация, передаваемая языком тела, т.е. его положениями и жестами, очень важна, хотя большая часть способностей к невербальной коммуникации у людей (особенно выражение страха и гнева в виде вздыбленной шерсти) была утрачена вместе с волосяным покровом на теле<sup>7</sup>. Так, умение «читать по лицу» стало для людей гораздо важнее, чем для родственных им и крайне общительных низших приматов.

Мимика человека складывалась и развивалась в течение многих веков. Богатство и выразительность мимики следует учитывать, когда речь идет о красоте и эстетической коррекции лица. Обсуждая те или иные изменения лица с точки зрения красоты и эстетической коррекции, врачи и пациенты сталкиваются с парадоксом. Стремление выглядеть моложе и сделать возрастные признаки менее заметными противоречит способности человеческого лица выражать оттенки настроения и выполнять прочно закрепленную в ходе эволюции коммуникативную функцию. В результате привычной и длительной активности мимических мышц на коже образуются морщины и складки. Цель большинства эстетических вмешательств: смягчить и устранить эти последствия, хотя активное выражение эмоций, приводящее к появлению морщин, – один из наиболее высокоразвитых сигналов и самый яркий способ человеческого общения. У этого парадокса нет простого или единственного решения, но есть множество возможностей для вдумчивого исследования и обсуждения.

О важности визуальных сигналов, транслируемых лицом примата, свидетельствуют количество, размер и сложность взаимосвязей центров визуальной и лимбической систем и префронтальной коры, которые связаны с приемом и интерпретацией сенсорной информации<sup>8-10</sup>. Задействованность нескольких гомологичных центров в мозгу макака и людей предполагает наличие этих же особенностей у последнего общего предка обезьян и человека, жившего примерно 30 млн лет назад<sup>11</sup>. Основные области

мозга человекообразных и низших приматов, участвующие в трактовке информации от статичного лица, – нижняя затылочная извилина, веретенообразная извилина и верхняя височная борозда. Они располагаются в обоих полушариях и, наряду с миндалевидным телом, гиппокампом, нижней лобной извилиной и орбитофронтальной корой, включены в работу по «расшифровке» выражений лица. Все вместе они составляют обширную систему распознавания лиц<sup>10</sup>. Многообразие и сложная взаимозависимость нейронных центров, вовлеченных в распознавание статичного и меняющегося выражения лица, участвующего в коммуникации, указывают на исключительную важность лица человека в социальной экономике. Интерпретация неизменных черт является основной в узнавании конкретного человека, в то время как понимание изменений связано с речью и мимикой.

О главенствующей роли лица и мимики в человеческом общении свидетельствует не только большое количество сенсорных систем, связанных с восприятием отображающейся на лице информации, но и чрезвычайно сложные моторные системы, ответственные за мимическую активность.

У людей намного больше внутренних мышц лица, и их строение гораздо сложнее, чем у любого другого примата или млекопитающего<sup>12</sup>. Благодаря этому лицо человека может принимать огромное число выражений от самых экстремальных и различимых даже на расстоянии до самых тонких и неуловимых, заметных только в непосредственной близости. Мышцы, производящие эти движения, подробно описаны в следующих главах. Здесь же следует упомянуть мимические мышцы, также присутствующие и у млекопитающих и участвующие в закрытии глаз и рта, включая круговую мышцу рта, и щечную мышцу, участвующую в жевании и глотании. К мышцам, имеющимся только у человека и сильно отличающимся по структуре и функциям, относятся поверхностные мышцы перiorальной области, расположенные радиально вокруг полости рта и выполняющие только мимические движения<sup>13</sup>. Большая скуловая мышца, мышца, поднимающая верхнюю губу, мышца, поднимающая верхнюю губу и крыло носа (LLSAN), мышца, опускающая угол рта, и мышца, опускающая нижнюю губу, у всех людей одинаковые, а мышца смеха и малая скуловая мышца больше других подвержены индивидуальным изменениям. Широкий спектр едва уло-

вимых и точно различимых эмоций возможен не только благодаря низкой степени иннервации всех внутренних мышц, но и их полинейронной иннервации, т.е. большому количеству отдельных мышечных волокон, каждое из которых иннервируется несколькими концевыми пластинками двигательных нервов, исходящих от различных мотонейронов<sup>13</sup>.

Достоверность и универсальность выражения основных эмоций: радости, печали, удивления, страха, отвращения и гнева – впервые затронул Чарльз Дарвин в «Выражении эмоций у человека и животных» (1872)<sup>14</sup>, а затем исследования Paul Ekman с соавт. создали прочную эмпирическую основу<sup>15,16</sup>. Общепризнано, что люди выражают шесть базовых эмоций и множество дополнительных. К описанным<sup>17</sup> сложным эмоциям и наиболее узнаваемым можно отнести радостное удивление, печальное удивление, досада, сильное отвращение и потрясение (рис. П.1).

Разные мышцы участвуют в выражении базовых и сложных эмоций в разной степени и в разных сочетаниях. Как правило, в эту работу вовлечены мышцы верхней части лица, на которые обычно нацелены косметические процедуры: лобная (особенно верхние и средние волокна), процерус – мышца гордецов и корrugатокра – мышца, сморщивающая бровь. Сокращение этих мышц необходимо для выражения одобрения и беспокойства, а также печали, гнева и отвращения.

Таким образом, ключевые вопросы таковы: как влияет применение БоНТ на настроение человека и выражение его лица и какое это имеет значение? Выражения лица передают эмоции и настроение и претерпевают изменения в ходе социального обучения прежде всего посредством имитации с намерением соответствовать лицевому поведению окружающих<sup>18</sup>. Поскольку для эффективной имитации необходимо, чтобы наблюдатель понимал связь между выражением лица и базовым эмоциональным состоянием, которое хочет передать выразитель, предполагается наличие эмпатии<sup>18</sup>. Когда наблюдатель рассматривает лицо человека, выражающего какую-либо эмоцию, у него вследствие возбуждения зеркальных нейронов происходит скрытая активация вовлеченных в данную эмоцию мимических мышц<sup>19</sup>. При имитации эмоций (таких как гнев, радость, страх и другие базовые) активируется также островковая доля мозга и миндалевидное тело<sup>20</sup>. Если наблюдателя лишают возможности выражать эмоцию (например, просят крепко сжать зубами карандаш), ему становится



Рис. 1.1. Примеры изображений, иллюстрирующих базовые и сложные эмоции по определению Ду с соавт. (2014): нейтральное выражение лица (a); шесть базовых эмоций: радость (b); печаль (c); страх (d); гнев (e); удивление (f); отвращение (g); сложные эмоции: радостное удивление (h); злорадство/смешанные чувства (i); печаль и испуг (j); досада (k); печальное удивление (l); печаль и злость (m); сильный гнев (n); сильное удивление (o); сильное отвращение (p); гнев и удивление (q); гнев и отвращение (r); удивление и отвращение (s); смятение, шок (t); ненависть (u); ужас (v). (Цит. по: Du S, Tao Y, Martinez AM. *Proceedings of the National Academy of Sciences* 2014; 111(15): E1454–62; с разрешения авторов и журнала *Proceedings of the National Academy of Sciences*.)

сложнее определить эмоциональное состояние наблюдаемого<sup>21,22</sup>. Неспособность распознавать эмоции окружающих наблюдается у людей с синдромом Мебиуса, при котором отсутствуют мимические движения<sup>23</sup>. Активация тех же областей коры головного мозга происходит при наблюдении за людьми, выражающими какие-либо эмоции, и при подражании им<sup>24</sup>. Таким образом, при распознавании эмоции наблюдение и действие связаны посредством системы зеркальных нейронов<sup>25</sup>. Итак, психические состояния и намерения других людей реализуются и понимаются не только с помощью языка и умственной деятельности<sup>25</sup>. При мимической обратной связи для того, чтобы испытать ту или иную эмоцию, достаточно изобразить ее на лице<sup>26</sup>. Намеренное сведение бровей, как, например, при недовольстве, приводит к ухудшению настроения человека<sup>26</sup>.

Из этого следует, что при частичной блокаде активности лицевых мышц в результате введения БоНТ снижается интенсивность эмоционального переживания<sup>27</sup>. Согласно теории

мимической обратной связи, после введения БоНТ люди не могут выражать некоторые эмоции так же, как раньше, а утрата эмоционального переживания вызвана утратой обратной связи от создания эмоции<sup>26</sup>. Данные о том, что эмоции – включая сильные отрицательные – после введения БоНТ в некоторые мышцы лица уменьшаются, привели к использованию инъекций БоНТ в качестве дополнительного метода лечения клинической депрессии<sup>28</sup>. Особенно это относится к введению БоНТ в лобную мышцу, мышцы процерус и корrugатор, расположенные в верхней части лица. При этом отрицательные эмоции уменьшаются в большей степени, чем положительные, что приводит к явному уменьшению разнообразия мимических движений и снижению интенсивности переживания негативных эмоций<sup>28–30</sup>. Положительные обратные связи, как социальная, так и собственная (при взгляде в зеркало), вероятно, также снижают депрессию<sup>28</sup>. Подробное обсуждение использования БоНТ при лечении депрессии выходит за рамки *Пролога*, но достаточно упомянуть,

что БоНТ все чаще используется не из-за косметических эффектов, а благодаря воздействию на психологическое состояние. Независимо от основных причин использования БоНТ следует рассмотреть и другие последствия частичной иммобилизации лица.

Люди все чаще обращаются к инъекциям БоНТ с косметическими целями, чтобы на длительный срок ограничить мимическую активность или в ранней молодости препятствовать появлению морщин. Непредусмотренные и долгосрочные последствия введения БоНТ исследованы не полностью, и в первых сообщениях основное внимание уделялось положительным результатам пациентов, ставших счастливее благодаря ограничению способности выражать негативные эмоции. Но влияние на мимику с помощью БоНТ – палка о двух концах. Сегодня уже есть люди, которые не могут нахмуриться и приподнять брови. Выражения одобрения, удивления и беспокойства о других передаются с помощью сокращения мышц «плохого настроения» в области лба и межбровья. Таким образом, БоНТ уменьшает способность выражать эмоции, значимые при демонстрации сочувствия, а также показывать классические отрицательные эмоции печали, гнева и отвращения. Насколько это важно? Почти нет систематических исследований по изучению межличностных и социальных последствий этого явления, но предварительные результаты свидетельствуют о том, что постоянное ограничение выразительности лица у тех, кому сделаны инъекции, значительно ослабляет их способность распознавать эмоции окружающих<sup>31</sup>. К этому можно добавить мнения отдельных людей, чувствующих себя неловко рядом с коллегами, которым был введен БоНТ и выражения лиц которых они не могут «прочитать», а также получившую широкий резонанс в ночном телешоу записку от некоего расстроенного ребенка: «Я хочу, чтобы мой учитель знал: я никогда не смогу понять, сердится ли мама, потому что ее лоб неподвижен»<sup>32</sup>. Невозможно переоценить значение видимых проявлений сочувствия или недовольства для социализации детей. Хмурый вид матери говорит ребенку, что что-то пошло не так, что она недовольна, и создание такого наглядного эмоционального «словаря» – древняя и главная часть социализации человека<sup>33</sup>. Сдвинутые брови устанавливают «незримую связь», показывая, что вы понимаете чьи-либо неприятности или печаль<sup>34</sup>. По мере того как развивается и становится более разнообразной

видимая палитра эмоций, развивается, соответственно, и способность ребенка мгновенно оценивать действия окружающих<sup>33</sup>. Одна из главных особенностей человека – способность взаимодействия со сложными социальными средами, при котором внешнее телесное поведение в рамках разностороннего повседневного общения интерпретируется как показатель ментальной активности<sup>33</sup>. И хотя в сообществе эстетической медицины редко обсуждается ограничение способности человека к сочувствию в результате частичной иммобилизации лица, следует уделять этому внимание, обсуждать и активно исследовать.

Противоречие между стремлением к красивому лицу без морщин и его выразительностью не разрешено. Еще предстоит исследовать множество различных направлений в применении (особенно длительном) БоНТ. Практикующие врачи неизбежно столкнутся с этим уравнением со множеством неизвестных: такова участь всех хороших ученых. А внимательные и думающие врачи тактично обсудят с пациентами стоимость и пользу процедур введения БоНТ. Это важная часть их работы и ее нельзя рассматривать как неудобство. Расплата за введение БоНТ в область лица и связанные с процедурой риски не только медицинские, упомянутые в информированном согласии. Речь идет о менее очевидной потере эффективности высокоразвитых систем визуальной коммуникации. Люди постоянно общаются и постоянно создают что-то новое. Если мы признаем, что косметология объединяет эти сферы человеческого бытия, то сможем создать новые, более деликатные методы, которые будут дополнять, а не уничтожать одно из главных проявлений нашей человечности.

#### ЛИТЕРАТУРА

1. Little AC, Jones BC, and DeBruine LM. Facial attractiveness: Evolutionary based research. *Philos Trans R Soc Lond B Biol Sci* 2011; 366(1571): 1638–59.
2. Fink B, and Penton-Voak I. Evolutionary psychology of facial attractiveness. *Curr Dir Psychol Sci* 2002; 11(5): 154–8.
3. Bashour M. History and current concepts in the analysis of facial attractiveness. *Plast Reconstr Surg* 2006; 118(3): 741–56
4. Jackson LA. *Physical Appearance and Gender: Sociobiological and Sociocultural Perspectives* SUNY Series in the Psychology of Women. Albany, NY: State University of New York Press, 1992.

5. Maestripieri D, Klimczuk ACE, Traficonte DM, and Wilson MC. A greater decline in female facial attractiveness during middle age reflects women's loss of reproductive value. *Front Psychol* 2014; 5(179): 1–6.
6. Parr LA, Waller BM, and Fugate J. Emotional communication in primates: Implications for neurobiology. *Curr Opin Neurobiol* 2005; 15(6): 716–20.
7. Jablonski NG. *Skin: A Natural History*. Berkeley, CA: University of California Press, 2006.
8. Le Grand R, Mondloch CJ, Maurer D, and Brent HP. Early visual experience and face processing. *Nature* 2001; 410: 890.
9. de Haan M, Pascalis O, and Johnson MH. Specialization of neural mechanisms underlying face recognition in human infants. *J Cogn Neurosci* 2002; 14(2): 199–209.
10. Ishai A, Schmidt CF, and Boesiger P. Face perception is mediated by a distributed cortical network. *Brain Res Bull* 2005; 67(1–2): 87–93.
11. Steiper ME, Young NM, and Sukarna TY. Genomic data support the hominoid slowdown and an Early Oligocene estimate for the hominoid-cercopithecoid divergence. *Proc Natl Acad Sci* 2004; 101(49): 17021–26.
12. Huber E. Evolution of facial musculature and facial expression. *J Nerv Ment Dis* 1934; 79(1): 109.
13. Cattaneo L, and Pavesi G. The facial motor system. *Neurosci Biobehav Rev* 2014; 38: 135–59.
14. Darwin C. *The Expression of the Emotions in Man and Animals*. 3 ed. New York, New York: Oxford University Press, 1998.
15. Ekman P. *Emotions Revealed: Recognizing Faces and Feelings to Improve Communication and Emotional Life*. New York, New York: Time Books, 2003.
16. Eckman P, and Friesen WV. *Unmasking the Face: A Guide to Recognizing Emotions from Facial Clues*. Englewood Cliffs, NJ: Prentice-Hall, 1975.
17. Du S, Tao Y, and Martinez AM. Compound facial expressions of emotion. *Proc Natl Acad Sci* 2014; 111(15): E1454–62.
18. Braadbaart L, de Grauw H, Perrett DI, Waiter GD, and Williams JHG. The shared neural basis of empathy and facial imitation accuracy. *NeuroImage* 2014; 84: 367–75.
19. Dimberg U, Thunberg M, and Elmeheid K. Unconscious facial reactions to emotional facial expressions. *Psychol Sci* 2000; 11(1): 86–9.
20. Pohl A, Anders S, Schulte-Ryther M, Mathiak K, and Kircher T. Positive facial affect – An fMRI study on the involvement of insula and amygdala. *PLOS ONE* 2013; 8(8): e69886.
21. Oberman LM, Winkielman P, and Ramachandran VS. Face to face: Blocking facial mimicry can selectively impair recognition of emotional expressions. *Soc Neurosci* 2007; 2(3–4): 167–78.
22. Niedenthal PM, Barsalou LW, Winkielman P, Krauth-Gruber S, and Ric F. Embodiment in attitudes, social perception, and emotion. *Pers Soc Psychol Rev* 2005; 9(3): 184–211.
23. Cole J. Empathy needs a face. *J Conscious Stud* 2001; 8(5–6): 51–68.
24. Leslie KR, Johnson-Frey SH, and Grafton ST. Functional imaging of face and hand imitation: Towards a motor theory of empathy. *NeuroImage* 2004; 21(2): 601–7.
25. Corradini A, and Antonietti A. Mirror neurons and their function in cognitively understood empathy. *Conscious Cogn* 2013; 22(3): 1152–61.
26. Lewis MB. Exploring the positive and negative implications of facial feedback. *Emotion* 2012; 12(4): 852–59.
27. Davis JI, Senghas A, Brandt F, and Ochsner KN. The effects of BOTOX injections on emotional experience. *Emotion* 2010; 10(3): 433–40.
28. Alam M, Barrett KC, Hodapp RM, and Arndt KA. Botulinum toxin and the facial feedback hypothesis: Can looking better make you feel happier? *J Am Acad Dermatol* 2008; 58(6): 1061–72.
29. Finzi E. *The Face of Emotion: How Botox Affects Our Moods and Relationships*. New York: Palgrave Macmillan, 2013.
30. Hennenlotter A, Dresel C, Castrop F, Ceballos-Baumann AO, Wohlschläger AM, and Haslinger B. The link between facial feedback and neural activity within central circuitries of emotion—New insights from botulinum toxin-induced denervation of frown muscles. *Cereb Cortex* 2009; 19(3): 537–42.
31. Neal DT, and Chartrand TL. Embodied emotion perception amplifying and dampening facial feedback modulates emotion perception accuracy. *Soc Psychol Pers Sci* 2011; 2(6): 673–78.
32. Real Time with Bill Maher. 2015. *I Wish My Teacher Knew ...* April 25, 2015 [cited August 5, 2015]. Available from <http://www.real-time-with-bill-maher-blog.com/index/2015/4/25/i-wish-my-teacher-knew>.
33. Sinigaglia C, and Sparaci L. Emotions in action through the looking glass. *J Anal Psychol* 2010; 55(1): 3–29.
34. Crapanzano A. 2012. Frozen in Time. *Marie Claire*, December, 150–6.

# Часть I

## Клинические рекомендации

# 1 Ботулотоксин и его применение в клинической медицине

## *Jean Carruthers и Alastair Carruthers*

### ВВЕДЕНИЕ

В начале XIX в., после наполеоновских войн (1799–1815), наблюдательный немецкий врач и поэт Justinus Kerner заметил, что в колбасе, по-видимому, содержится какое-то вещество, ставшее причиной гибели людей от загадочного паралитического недуга. Доктор Kerner предположил, что, возможно, это вещество могло бы оказаться полезным при лечении гиперактивности мышц. Дальнейшие исследования привели доктора Alan Scott, офтальмолога из Сан-Франциско, к применению БоНТ-А в качестве альтернативного метода лечения косоглазия. В 1982 г. офтальмолог и дерматолог доктор Jean Carruthers получила возможность совместной работы с доктором Scott, а затем с доктором Joseph Tsui и другими невропатологами из Ванкувера и опубликовала результаты первого исследования лечения пациентов с дистонией с помощью БоНТ-А. Затем Jean и ее муж, доктор Alastair Carruthers, впервые ввели БоНТ пациенту с косметической целью. Так началась новая эра безопасного применения биологических веществ, считавшихся смертельными ядами, в косметологии и общей медицине.

### «КОЛБАСНЫЙ ЯД» И *CLOSTRIDIUM BOTULINUM*

В конце XVIII в., вероятно из-за всеобщей бедности после разрушительных наполеоновских войн (1799–1815) и антисанитарии при производстве продуктов питания в сельских областях, увеличилось количество смертельных пищевых отравлений на юго-западе Германии в области Вюртемберг<sup>1</sup>. В 1793 г., после того как в небольшой деревне Вильдбад во время вспышки 13 человек заболели, а 6 умерли, врачи области приняли срочные меры для выяснения причин. К 1811 г. Департамент внутренних дел королевства Вюртемберг обнаружил «виновника», которым оказалась присутствующая в недоваренной кровяной колбасе синильная кислота. В 1820 г. местный медик и поэт Justinus Kerner (1786–1862) опубликовал первую монографию об отравлении колбасой, приведя полное описание клинической картины и 76 случаев заболевания<sup>2</sup>. Эксперимен-

тируя на животных и себе самом, Kerner пытался получить и выделить неизвестный токсин, который он называл «жирным ядом» или «жировой кислотой». В итоге Kerner издал первую полную монографию, содержащую клиническую оценку, сведения о 155 случаях заболевания и подробные описания желудочно-кишечных, вегетативных и нервно-мышечных симптомов и признаков ботулизма<sup>3</sup>. В результате экспериментов Kerner сделал вывод, что его «жирный яд» блокировал передачу импульса в волокнах периферической и вегетативной нервной систем, не влияя на передачу сенсорного сигнала. В заключительном параграфе своей монографии Kerner рассмотрел потенциальную возможность использования токсина для лечения множества нарушений, характеризующихся «симпатической гиперактивностью» (например, «пляски святого Витта», или хорей Сиденгама, проявлениями которой служат судорожные непровольные движения лица, рук или ног) и гиперсекрецией биологической жидкости, а также для лечения язв, бредовых расстройств, бешенства, чумы, туберкулеза и желтой лихорадки. По латинскому слову *botulus*, что значит «колбаса», отравление этим продуктом назвали ботулизмом.

В декабре 1895 г. в небольшой бельгийской деревне Эльзель 34 человека заболели после употребления в пищу копченой ветчины. Симптомами болезни были расширение зрачка, двоение в глазах, затруднение глотания, нарушение артикуляции и нарастающий мышечный паралич<sup>4</sup>. После исследования ветчины и вскрытия трех умерших пациентов микробиолог Emile Pierre Van Ermengem (1851–1922) из Гентского университета выделил анаэробный микроорганизм, который назвал *Bacillus botulinus*, а позже переименовал в *Clostridium botulinum*<sup>5</sup>.

Отравление консервированной белой фасолью, произошедшее в 1904 г. в немецком городе Дармштадте, привело к открытию двух штаммов *C. botulinum* с разными серологическими свойствами; в 1919 г. Georgina Burke из Стэнфордского университета классифицировала их как типы А и В<sup>6</sup>. Рост популярности консервиро-



ванных продуктов в последующие десятилетия привел к повышению частоты случаев ботулизма, были выявлены другие штаммы микроорганизма – типы С, D, E, F и G<sup>7</sup>.

### РАЗВИТИЕ КЛИНИЧЕСКОГО ПРИМЕНЕНИЯ БОТУЛОТОКСИНА

С началом войны возможное использование ботулотоксинов приобрело зловещий смысл. В 1928 г. Herman Sommer с коллегами из Калифорнийского университета (Сан-Франциско) выделил чистый БоНТ-А в виде нерастворимого осадка кислоты<sup>8</sup>. Поскольку приближалась Вторая мировая война, правительство США, а также некоторых других стран, втянутых в программу биологических войн, начало интенсивные работы по созданию биологического оружия. В штате Мэриленд в лаборатории Кэмп Детрик (позже переименованной в Форт Детрик) бактериологи и врачи исследовали опасные и инфекционные заболевания и различные токсины<sup>7</sup>. В 1946 г. Carl Lamanna с коллегами разработал методы концентрации и кристаллизации токсина. Edward J. Schantz, молодой американский офицер, служивший в то время в Форт Детрике, впоследствии использовал эти методы для производства первой партии БоНТ-А. Полученный им очищенный токсин стал основой для будущих клинических препаратов<sup>9,10</sup>. В 1972 г. президент Ричард Никсон подписал Конвенцию о запрете биологического и токсического оружия, что положило конец изучению биологических веществ в военных целях, и Форт Детрик был закрыт. Schantz продолжил свои исследования в Висконсинском университете и получил большое количество (150 мг) БоНТ-А (партия 79–11), которое использовали в США в клинической практике до декабря 1997 г.<sup>11</sup>.

В конце 1960-х – начале 1970-х годов Alan Scott, хирург-офтальмолог из Фонда глазных исследований Смита-Кеттвелла в Сан-Франциско (рис. 1.1), получив от Schantz БоНТ-А, начал эксперименты по применению токсина для консервативного лечения косоглазия<sup>12</sup>. В 1973 г. Scott опубликовал результаты первых опытов на приматах<sup>13</sup>, а в 1977 г. начались клинические исследования БоНТ-А (названного Oculinum®). Scott вводил токсин с помощью нового разработанного устройства для электромиографии (рис. 1.2). В качестве электрода использовалась игла с тефлоновым покрытием. Если при напряжении мышцы кончик иглы приближался к концевым пластинкам двигательных нервов, раздавался звуковой сигнал, благодаря



Рис. 1.1. Alan B. Scott, доктор медицины, офтальмолог и страбизмолог из Сан-Франциско, первым применивший БоНТ-А в лечебных целях и обративший внимание на его потенциальные возможности.

чему можно было точно распределить препарат в ткани<sup>14</sup>. Появление в 1980 г. знаковой статьи авторства Scott, впервые показавшей, что с помощью БоНТ можно относительно легко, без хирургического вмешательства, корректировать отклонение зрительных осей от направления взгляда<sup>15</sup>, кардинально изменило лечение косоглазия, а впоследствии и многих других мышечных расстройств.

В 1989 г. FDA одобрило препарат Oculinum® – впоследствии приобретенный компанией Allergan, Inc. (Ирвайн, Калифорния) и названный BOTOX® – для применения с целью нехирургической коррекции косоглазия, блефароспазма, гемифациального спазма и синдрома Мейджа у взрослых пациентов, и клиническое использование БоНТ расширилось до лечения шейной дистонии, или спастической кривошеи<sup>16,17</sup>.

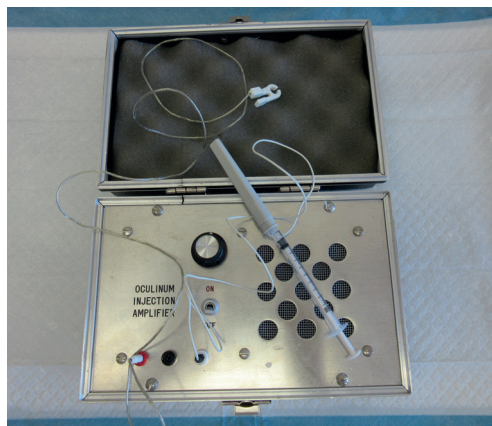


Рис. 1.2. Устройство для электромиографии, использовавшееся в первых исследованиях БоНТ-А.

**ПОЯВЛЕНИЕ ПРЕПАРАТА ВОТОХ\***

К концу 1980-х годов примерно 10 000 пациентов были сделаны многочисленные инъекции БоНТ-А по поводу лечения доброкачественного эссенциального блефароспазма. При длительном применении в течение более 6 лет не отмечалось выработки антител или наличия системных осложнений<sup>18</sup>, и работа Scott подготовила почву для будущего использования БоНТ в косметических целях. В Ванкувере (Британская Колумбия) Jean Carruthers заметила неожиданный эффект у одной пациентки, которую она лечила от блефароспазма: явно выраженное уменьшение межбровной морщины, придававшее ее лицу более спокойное выражение. Jean обсудила увиденное со своим мужем, Alistair Carruthers. Будучи дерматологом, он занимался коррекцией лобных морщин с помощью доступных в конце 1980-х годов препаратов для увеличения объема мягких тканей, включая collagen, силикон или аутогенный жир, ни один из которых не действовал достаточно хорошо (или с минимальным риском) в области межбровья. Момент для появления малоинвазивного и простого инъекционного метода с низким риском осложнений был как нельзя более удачным. После-

военное поколение, 80 млн младенцев, родившихся между 1946 и 1964 г., повзрослело и требовало «заблокировать» морщины и складки, из-за которых они выглядели старше, чем себя ощущали<sup>19</sup>.

После разговора с Alan Scott, который подтвердил, что в 1985 г. делал инъекции БоНТ нескольким пациентам в косметических целях, мы ввели небольшое количество БоНТ-А в межбровье нашей ассистентке – ныне известной как нулевой пациент – и дождались результатов. Затем были еще 17 пациентов в возрасте 34–51 года, упомянутые в первом опубликованном отчете об эффективности действия БоНТ-А на межбровные морщины (рис. 1.3)<sup>20</sup>. Исследование вызвало огромный интерес и положило начало похожему экспериментам, отличные результаты которых показали, что использование БоНТ-А стало действительно новым и многообещающим методом коррекции морщин лица<sup>21–23</sup>. В период с 1992 по 1997 г. популярность использования БоНТ вне зарегистрированных показаний настолько быстро возросла, что запасы компании Allergan на некоторое время иссякли<sup>24</sup>.

К 2002 г. был определен профиль высокого уровня безопасности для терапевтических доз

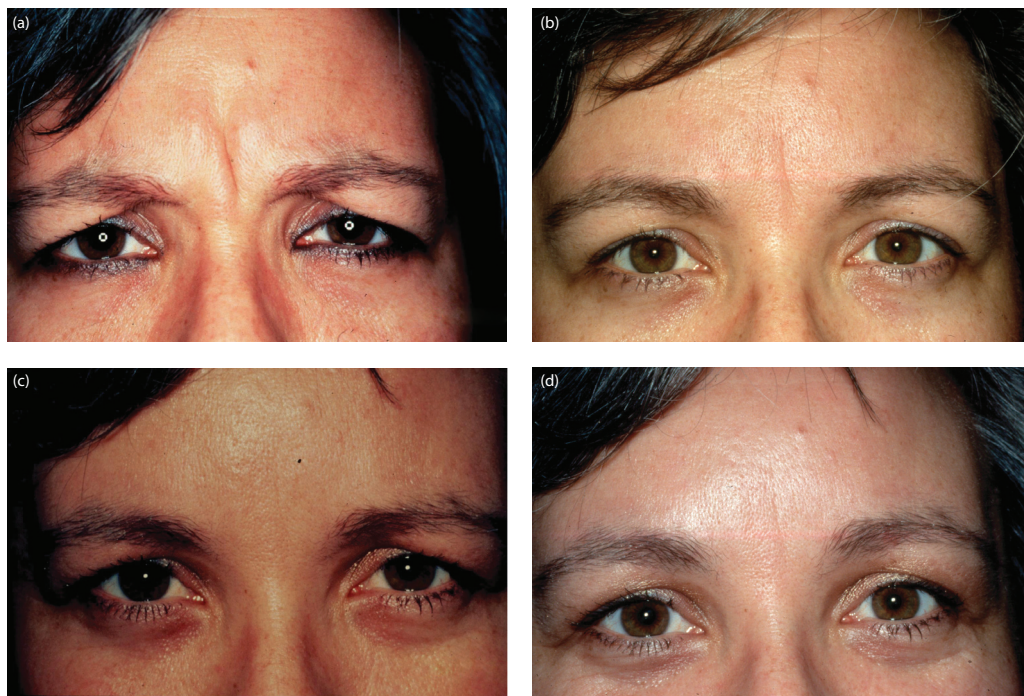

Рис. 1.3. Нулевой пациент, использование БоНТ-А для коррекции межбровных морщин: до процедуры, сведение бровей (а); до процедуры, в покое (б); после процедуры, сведение бровей (с); после процедуры, в покое (д) (Цит. по: Jean DA et al. J Dermatol Surg Oncol 1992; 18: 17; с разрешения).

# Часть II

## Функциональная анатомия и техники инъекций

## 12 Функциональная анатомия лица, пропорции красоты и нейромодуляция

*Sebastian Cotofana*

### РАЗВИТИЕ

Мимические мышцы образуются в ходе эмбрионального развития из второй жаберной дуги и иннервируются VII парой черепных нервов (лицевой нерв). Основная функция мимических мышц – защита естественных отверстий на лице и расположенных в непосредственной близости органов от механического повреждения (круговая мышца глаза), проникновения в организм вредных веществ (круговая мышца рта), а также участие в приеме пищи (мышца, поднимающая угол рта, мышца, поднимающая верхнюю губу, мышца, опускающая угол рта, и мышца, опускающая нижнюю губу) и дыхании (носовая мышца, LLSAN, мышца, опускающая перегородку носа). До сих пор у человека сохранились рудиментарные мышцы (например, ушные), которые обеспечивали движения ушей, необходимые нашим предкам во время охоты или защиты.

Однако в процессе филогенеза эти мышцы постепенно стали участвовать во внешнем проявлении внутренних состояний и ощущений, т.е. в выражении эмоций (лат. *movere* – эмоции [перемещать что-либо]). Они все больше использовались для взаимодействия людей и координации социальных групп. Исследования на шимпанзе показали<sup>1</sup>, что размер двигательного ядра лицевого нерва может положительно коррелировать с размером группы и временем, потраченным на ухаживание, т.е. с социальной активностью. Это означает, что роль лицевых мышц менялась от участия в удовлетворении элементарных потребностей (питание и дыхание) до обеспечения социального взаимодействия и координации группы. С развитием речи у мимических мышц появилась другая важная функция: артикуляция. Периоральные мышцы, обеспечивающие движения губ, крайне важны для формирования звуков. Эти этапы развития мимических мышц следует учитывать при попытке повлиять на их первичную функцию. Результаты проведенных процедур также следует рассматривать с учетом филогенетического развития мышц (см. Пролог).

### ОБЩИЕ ФУНКЦИИ

Морфология и функции мимических мышц уникальны. Что касается их морфологических и гистологических особенностей, то, в отличие от большинства скелетных мышц, мимические мышцы лишены покрывающей их соединительнотканной оболочки, т.е. фасции (или эпимиция). Благодаря отсутствию фасций эти мышцы тесно взаимодействуют с окружающими тканями. Фасции же позволяют мышцам скользить по окружающим структурам, сокращая возникающие при этом поперечные силы, устраняя трение и способствуя энергосберегающему движению. Из-за тесного взаимодействия с окружающими тканями даже незначительные сокращения мимических мышц вызывают смещения окружающих тканей, а главное – перемещение покрывающей их кожи. Малейшее смещение кожи имеет большое значение при мимике, так как незначительные изменения в сокращении мышц могут привести почти к противоположному эффекту, например к улыбке вместо выражения отвращения.

Еще одна морфологическая особенность этих мышц заключается в том, что они, в отличие от скелетных мышц, не прикрепляются к костям, связкам или суставам, что необходимо для обеспечения движения. Вместо этого они вплетаются в покрывающую их кожу или имеют циркулярное строение, в котором места начала и крепления мышц тесно связаны друг с другом. Поэтому активность мимических мышц нельзя рассматривать по общим анатомическим стандартам, т.е. как сгибание/разгибание или отведение/приведение. Сокращение мимических мышц обеспечивает поднятие/опускание в вертикальном, горизонтальном или диагональном направлениях, что в результате приводит к различным выражениям лица.

Согласно гистологическим исследованиям, у мимических мышц предположительно меньше рецепторов растяжения (по сравнению с обычными скелетными мышцами). В связи с этим некоторые авторы считают это одной из причин,

по которой после инсульта отмечается вялый паралич, а не спазм мимических мышц. Недавние исследования также показали, что с возрастом повышается тонус мимических мышц и снижается их способность сокращаться. Поэтому упражнения или применение тренажеров для мышц лица в зрелом возрасте становятся менее эффективными<sup>2</sup>.

#### МЕХАНИЗМ ДЕЙСТВИЯ БОТУЛОТОКСИНА

Мимические мышцы относятся к поперечно-полосатым и состоят из последовательно расположенных субъединиц, называемых саркомерами. Каждый саркомер образован тонкими и толстыми миофиламентами и получает деполяризующий сигнал от холинергического нейромышечного синапса. Доля мышечных волокон, иннервируемых одним-единственным нижним мотонейроном, составляет  $1 < 100$ , тогда как для мышц бедра или спины она равна  $1 > 1000$ . При нормальной нейротрансмиссии потенциал действия передается на терминальное окончание аксона, в везикулах которого находится нейромедиатор (в данном случае ацетилхолин). Если ионный состав в нервном окончании изменяется, синаптическая везикула сливается с пресинаптической мембраной и содержимое везикулы высвобождается в синаптическую щель. На постсинаптической мембране находятся специфические рецепторы, способные связывать молекулы выделившегося нейромедиатора и генерировать новый постсинаптический потенциал, который распространяется по мышечному волокну и приводит к сокращению мышц.

Механизм слияния везикулы в нервном окончании требует связывания белков SNARE, которые экспрессируются и на везикуле (V-SNARE), и на внутренней стороне пресинаптической мембраны (T-SNARE). Связывание этих белков друг с другом приводит к их слиянию и высвобождению содержимого везикулы в синаптическую щель. Без связывания белков V-SNARE и T-SNARE не произойдет слияния везикул с пресинаптической мембраной, что приведет к длительному, но обратимому блокированию высвобождения нейромедиатора.

БотНТ – самый мощный из известных токсинов: смертельная доза для человека составляет 1 мкг/кг при оральном, 10–13 нг/кг – при ингаляционном и 1–2 нг/кг – при внутривенном или внутримышечном введении. Молекула БотНТ состоит из тяжелой и легкой цепей. Известно семь серотипов БотНТ (А–G), но в эстетической практике, как правило, используется БотНТ-А.

Легкая цепь БотНТ расщепляет белки V-SNARES и T-SNARES, что приводит к временному ослаблению мышц, поскольку блокируется передача импульса через синаптическую щель к мышечному волокну<sup>3</sup>.

При введении рядом с мышцей БотНТ-А связывается со специфическими рецепторами на пресинаптической мембране нервного окончания и проникает в аксон, где, обладая эндопептидазной активностью, расщепляет белки V- и T-SNARE. Таким образом, БотНТ-А следует вводить локально и в непосредственной близости к целевой мышце, чтобы заблокировать нейромышечную трансмиссию. После внутримышечной инъекции, в зависимости от дозы БотНТ, в течение 2–3 дней нарастают проявления паралитического эффекта, которое достигает максимума менее чем за 2 нед., сохраняется около 3–6 мес. и вследствие постоянного обновления синапсов в нейромышечном соединении за несколько месяцев постепенно снижается<sup>4</sup>.

#### ОБЩАЯ АНАТОМИЯ ЛИЦА

Лучше всего рассматривать анатомию лица с точки зрения его послыного строения. Это связано с тем, что структуры лица расположены в определенных слоях, т.е. на определенной глубине, где окружающие их структуры формируют мягкие или жесткие границы. От поверхностного слоя до глубокого: кожа (слой 1), поверхностный (подкожный) жир (слой 2), поверхностная мышечно-апоневротическая система (SMAS) (слой 3), глубокий жир (слой 4) и глубокая фасция/надкостница (слой 5). Как только усвоен этот принцип, становится понятен объемный подход, и вопроса «где находится мышца» уже недостаточно для определения точной локализации соответствующей мышцы во время инъекции. Достичь оптимального результата применения БотНТ можно, ответив на уточняющий вопрос «в каком слое расположена мышца».

С учетом того, что локализация, размер и расположение мышц лица (как и любой другой структуры человеческого организма) варьируют, решающее значение приобретает индивидуальный подход. Жесткое применение «по учебнику» устарело, и сейчас необходимо использовать индивидуальные схемы. Морщины лица, динамические или статические, должны рассматриваться как результат активности подлежащих мышц (с учетом социальных, экологических и демографических факторов), вектор сокращения которых перпендикулярен наблюдаемой морщине.

**ДВИГАТЕЛЬНЫЕ ВЕТВИ ЛИЦЕВЫХ НЕРВОВ**

Двигательный компонент лицевого нерва выходит через шилосцеивидное отверстие в основании черепа и входит в околоушную железу изнутри и сзади. В околоушной железе нерв делится на 3–7 ветвей, которые называются околоушным сплетением. На передней границе околоушной железы нерв выходит между поверхностной и

глубокой частью околоушной железы, и его ветви идут к виску (височные ветви), вблизи скуловой дуги (скуловые ветви), горизонтально через щеку (щечные ветви), вдоль нижнего края нижней челюсти (крайние нижнечелюстные ветви) и книзу и впереди по направлению к шее (шейные ветви) (рис. 12.1). На уровне жевательной мышцы ветви расположены глубже слоя 5,

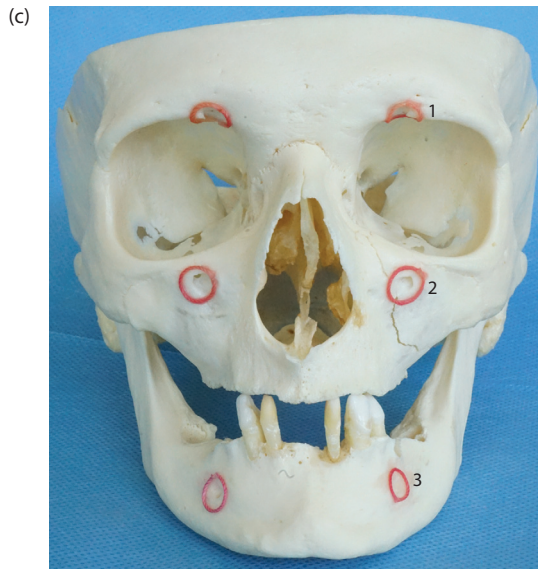
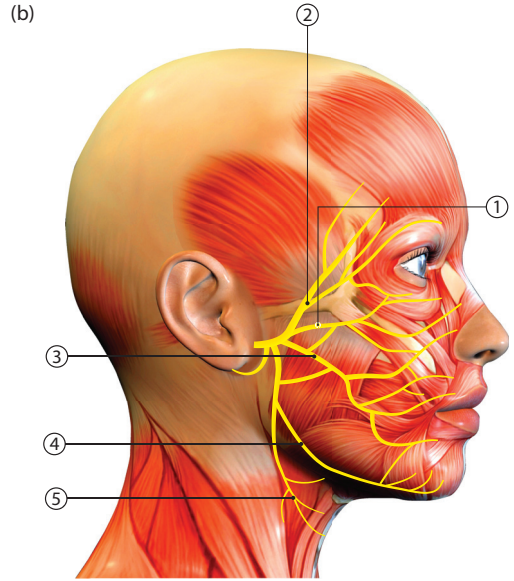
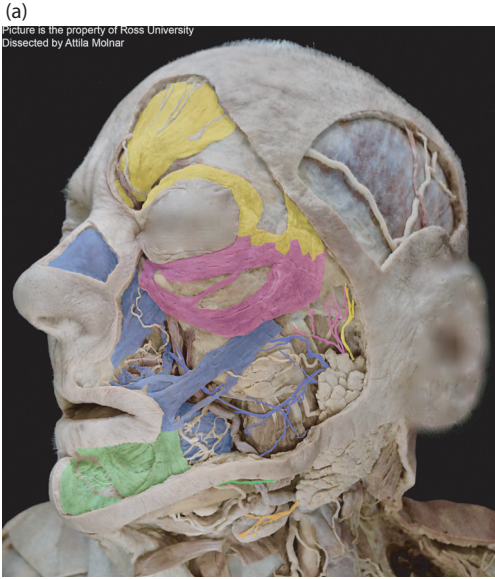

Рис. 12.1. Нервы лица: диссекция (a); лицевой нерв, двигательные ветви: 1 – скуловая; 2 – височная; 3 – щечная; 4 – крайняя нижней челюсти; 5 – шейная (b); тройничный нерв, чувствительные ветви (каждая выходит из соответствующего отверстия): 1 – надглазничная; 2 – подглазничная; 3 – подбородочная (c). ([a] Фото любезно предоставлено Ross University; диссекция Attila Molnar.)

т.е. глубже околоушно-жевательной фасции, но на уровне передней границы жевательной мышцы идут более поверхностно. Здесь ветви можно определить над лицевой веной и внутри канала лицевой вены. Оттуда они расходятся к соответствующим мимическим мышцам и обеспечивают их иннервацию, проникая в мышцы снизу и сзади.

В височной области ветви могут располагаться в слое 4, т.е. под поверхностной пластинкой височной фасции, но над глубокой ее пластинкой; выше скуловой дуги и ниже нижней височной септы.

В центральной части лица ветви располагаются под SMAS.

В нижней части лица краевая ветвь лицевого нерва в 100% случаев располагается над лицевыми артерией и веной, пересекая нижнюю челюсть.

### АРТЕРИИ ЛИЦА

Кровоснабжение лица обеспечивают прежде всего ветви наружной сонной артерии и в незначительной степени (например, в верхней части) – внутренней сонной артерии. Основные ветви наружной сонной артерии: лицевая артерия, поперечная лицевая артерия, щечная артерия, язычная артерия, поверхностные и глубокие височные артерии. Ветви внутренней сонной артерии: скулолицевая артерия, скуловисочная артерия, дорзальная носовая артерия, надглазничная артерия, над- и подблоковые артерии, медиальные и латеральные артерии век. Следует иметь в виду, что, в отличие от вен, артерии более разнообразны относительно расположения и присутствия (т.е. каких-то может вообще не быть. – *Прим. ред.*) (рис. 12.2).

Лицевая артерия проходит кпереди от лицевой вены и после того, как пересекает нижнюю челюсть, может определяться в щечном клетчаточном пространстве. Около комиссуры рта артерия связана с модиолусом посредством мышечных и связочных адгезий и располагается между мимическими мышцами сверху и щечной мышцей снизу. После того как артерия отдает верхнюю губную артерию, она начинает называться угловой артерией. Угловая артерия отдает ветви и в SMAS образует анастомозы с ветвями поперечной лицевой артерии, которая проникает в SMAS через связку Мак-Грегора. Угловая артерия проходит в толще носогубной складки, медиальнее и выше в глубоком грушевидном пространстве. Глубже LLSAN она идет вверх по боковой поверхности носа, отдает ветви,

соединяющиеся с подглазничными артериями, и около внутреннего угла глаза проникает в круговую мышцу глаза. Здесь она соединяется с ветвями надблоковой, дорзальной носовой артерий, медиальных артерий век и надглазничными артериями.

Верхнюю губу снабжает кровью верхняя губная артерия, нижнюю губу – нижняя губная, горизонтальная подбородочная и подбородочная артерии.

В височной области можно определить переднюю и заднюю ветви поверхностной височной артерии. Поверхностная височная артерия выходит из глубины на 1 см кпереди и на 1 см выше козелка и проникает в поверхностную пластинку височной фасции по направлению к виску.

### ВЕНЫ ЛИЦА

В отличие от артерий, вены менее изменчивы в отношении своего хода и поэтому могут служить прекрасными ориентирами (рис. 12.2). Кровь течет в определенном направлении, поскольку у вен лица есть клапаны, за исключением угловой вены. Здесь кровоток не направлен, и поэтому венозная кровь может направляться и выше, к верхней глазной вене, и в кавернозный синус или ниже, к лицевой вене, и в наружную яремную вену. Лицевая вена пересекает нижнюю челюсть кзади от лицевой артерии и глубже краевой ветви нижней челюсти. Она входит в канал лицевой вены, который образован передней и задней пластинкой околоушно-жевательной фасции. Вена находится кпереди от жевательной мышцы, где отдает нижнюю и верхнюю губные вены и глубокую лицевую вену, кровь из которой собирается в крыловидное венозное сплетение. Вена может определяться кпереди от протока околоушной железы, глубже ветвей лицевого нерва, глубже большой скуловой мышцы и латеральнее подглазничного отверстия. На этом уровне вена идет более поверхностно и может обнаруживаться над LLSAN, здесь она формирует боковую границу глубокого жирового носогубного компартмента, а также соединяется с подглазничными венами. Затем угловая вена идет медиальнее и образует медиальную границу между глубоким латеральным жиром щеки и подглазничным жиром (SOOF). Расстояние между нижним краем глазницы и веной в среднем составляет 4 мм, и ход вены соответствует носощечной борозде, которая служит нижней границей слезной борозды. Важно отметить, что вена идет ниже слезной борозды и глубже круговой мышцы глаза и только на

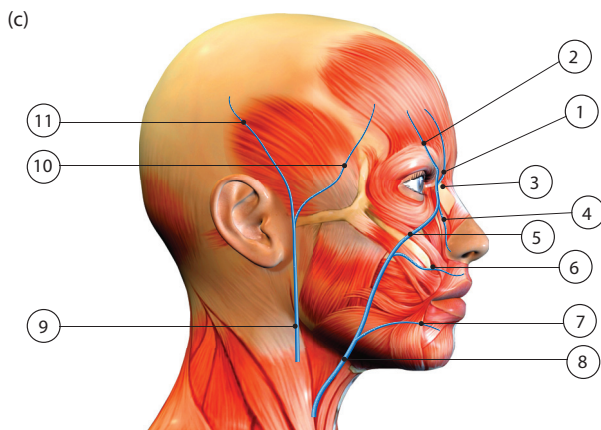
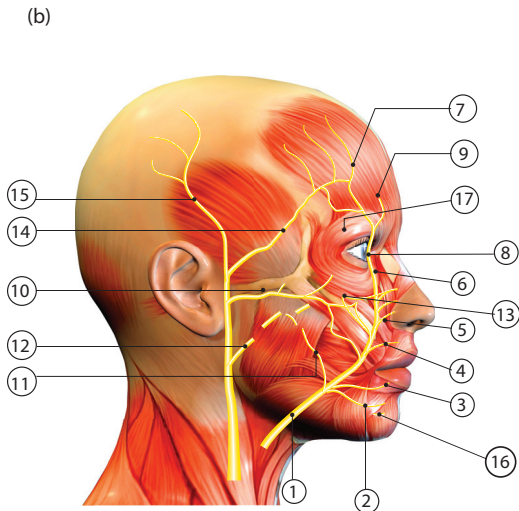
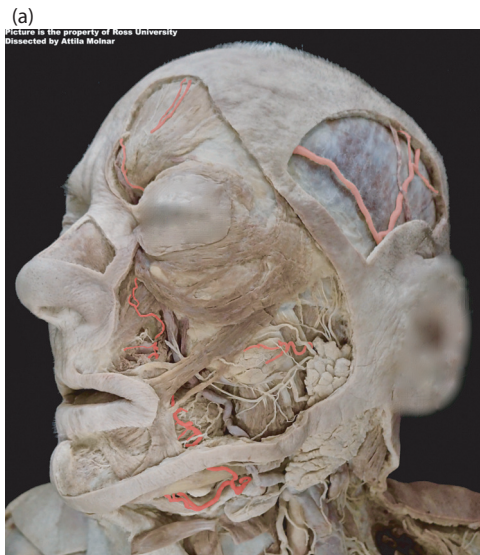

Рис. 12.2. Артерии и вены лица: диссекция (а); артерии: 1 – лицевая; 2 – горизонтальная подбородочная; 3 – нижняя губная; 4 – верхняя губная; 5 – крыльная ветвь лицевой артерии; 6 – угловая; 7 – надглазничная артерия; 8 – дорзальная носовая; 9 – надблоковая; 10 – поперечная лицевая; 11 – язычная; 12 – верхнечелюстная; 13 – подглазничная; 14 – передняя ветвь поверхностной височной артерии; 15 – задняя ветвь поверхностной височной артерии; 16 – подбородочная; 17 – подблоковая (b); вены: 1 – центральная вена лба; 2 – надглазничная; 3 – дорзальная вена носа; 4 – латеральная вена носа; 5 – угловая вена; 6 – верхняя губная; 7 – нижняя губная; 8 – лицевая; 9 – позадичелюстная; 10 – передняя ветвь поверхностной височной вены; 11 – задняя ветвь поверхностной височной вены (с). ([a] Фото любезно предоставлено Ross University; диссекция Attila Molnar.)

уровне внутреннего угла глаза направляется более поверхностно. Здесь она соединяется с наружной носовой, над- и подблоковой венами, надглазничной веной и центральной веной лба.

### МЫШЦЫ ЛИЦА

#### Верхняя часть лица (рис. 12.3) (см. Приложение 2)

*Лобная мышца*

*Начало:* сухожильный шлем.

*Прикрепление:* круговая мышца глаза.

*Иннервация:* височная ветвь лицевого нерва.

*Кровоснабжение:* надглазничная артерия, надблоковая артерия, слезная артерия, передняя ветвь поверхностной височной артерии.

*Функция:* поднимает кожу надглазничной области и брови.

*Глубина:* слой 3.

*Особенности.* Мышца представляет собой переднюю часть затылочно-лобной мышцы. Вместе



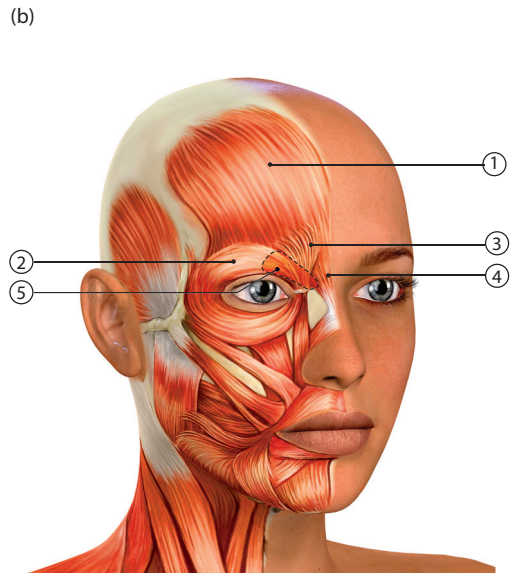
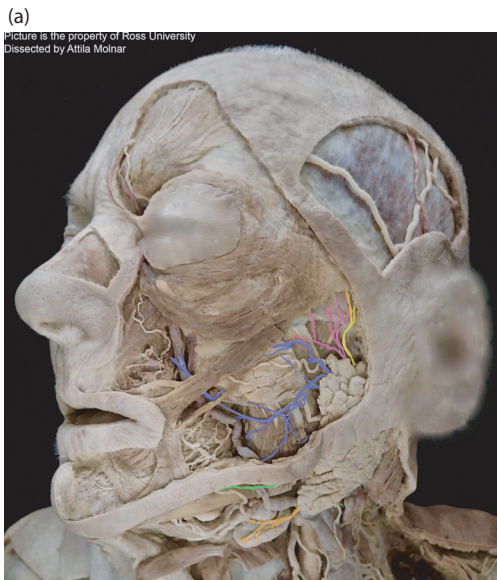


Рис. 12.3. Мышцы верхней части лица: диссекция (а); мышцы: 1 – лобная; 2 – круговая мышца глаза; 3 – мышца, опускающая бровь; 4 – процерус; 5 – корrugатор (глубже круговой мышцы глаза). ([а] Фото любезно предоставлено Ross University; диссекция Attila Molnar.)

с височно-теменной мышцей этот комплекс мышц также называется надчерепной мышцей. Примерно на 2–3 см выше верхнего края глазницы мышца соединяется с надкостницей посредством срединной лобной септы. При сокращении мышцы покрывающая ее кожа смещается по направлению к этой септе. Интересно, что локализация септы хорошо коррелирует с локализацией центральной линии лба, т.е. самой глубокой горизонтальной морщины на лбу. У некоторых людей морщины на лбу волнистые, а не прямые. Это связано с наличием срединного лобного апоневроза и косым ходом мышечных пучков. Гистологические исследования показали, что даже в срединном апоневрозе можно определить мышечные волокна, что подчеркивает значение центрального введения нейромодулятора.

#### *Круговая мышца глаза*

**Начало:** лобный отросток верхней челюсти, передний слезный гребень, медиальная связка века.

**Прикрепление:** латеральная связка века, латеральный шов века.

**Иннервация:** височная ветвь лицевого нерва, скуловая ветвь лицевого нерва.

**Кровоснабжение:** лицевая артерия, передняя ветвь поверхностной височной артерии, надглазничная артерия, слезная артерия, над- и подблоковая артерии, подглазничная артерия.

**Функция:** смыкает глазную щель, опускает брови, обеспечивает отток слезной жидкости.

**Глубина:** слой 3 (слой изменяется во внутреннем углу глаза – описано как мышца Горнера в этой точке).

**Особенности.** Круговая мышца глаза состоит из глазничной, септальной и пресептальной частей. Последняя описана как мышца Горнера во внутреннем углу глаза, которая облегчает отток слезной жидкости из слезного мешка. Визуальной границей между глазничной и септальной частями служит край глазницы, разделяющей их структурой – поддерживающая связка круговой мышцы глаза. Однако глазничная часть может продолжаться латерально и вниз в среднюю часть лица; в отдельных случаях выявляется растяжение мышцы (рис. 12.3) с протрузией подлежащего жира. Наблюдаемое в латеральных областях смещение кожи на уровне наружного угла глаза, называемое «гусиными лапками», направлено перпендикулярно вектору мышечных сокращений в этой области.

#### *Мышца, опускающая бровь*

**Начало:** лобный отросток верхней челюсти.

**Прикрепление:** кожа медиальной трети брови и круговая мышца глаза.

**Иннервация:** височная ветвь лицевого нерва.

**Кровоснабжение:** над- и подблоковая артерии, надглазничная артерия.

# 14 Эстетическое применение ботулотоксина типа А в средней части лица *Anthony V. Benedetto*

## СРЕДНЯЯ ЧАСТЬ ЛИЦА

### Введение

С увеличением спроса на малоинвазивные методы омоложения многие опытные врачи отваживаются вводить БоНТ не только в верхнюю часть лица<sup>1</sup>. Однако в настоящее время в США такие процедуры не одобрены FDA. Для успешного выполнения инъекций БоНТ в среднюю часть лица, как и в любую другую, врач должен хорошо разбираться в динамическом равновесии мимических мышц – леваторов и депрессоров. Из-за особенностей анатомии, морфологии и функций взаимодействие мышц-антагонистов средней и нижней частей лица сложнее, чем у мышц верхней части лица, поэтому выполнять их коррекцию труднее. Благодаря различным топографическим ориентирам мышцы верхней части лица легко отличить друг от друга, что облегчает введение любого препарата БоНТ. Однако существует взаимозависимость движения поверхностных и глубоких мимических мышц средней и нижней частей лица. Кроме того, они тесно прилегают к мышечному периоральному комплексу и составляют его часть. Этот комплекс также участвует в звукоизвлечении, выражении эмоций, а также в жевании и глотании, поэтому сокращения всех мышц взаимосвязаны. Все мимические мышцы средней части лица переплетены друг с другом и окружены SMAS. Многие из них выполняют дополнительные и иногда независимые функции. Особо специфичные функции у мимических мышц средней и нижней частей лица, расположенных в основном в области рта. Иногда эти мышцы действуют как агонисты, иногда – как антагонисты, но всегда в комплексе и динамическом взаимодействии. Они позволяют улыбаться, смеяться, поджимать губы, делать губами любые другие явные или незаметные движения, говорить шепотом или издавать громкие звуки, а также удерживать во рту пищу, жидкость или воздух, или освободить рот от вышеуказанного с любой скоростью, участвуют в жевании, глотании и других простых и сложных движениях,

прямо или косвенно влияющих на произвольную или непроизвольную мимику, характерную для конкретного человека. Кроме того, многие из этих поверхностных и глубоких мышц окружены большим объемом мягких тканей, чем мышцы лба и бровей, и наслаиваются друг на друга, поэтому анатомическое строение средней части лица сильно отличается от строения верхней части. Следовательно, миграция ОпаВТХ-А за пределы целевых мышц при введении в среднюю и нижнюю части лица легко приводит к нежелательным явлениям и осложнениям. Поэтому при коррекции нижних двух частей лица обычно более эффективны низкие дозы ОпаВТХ-А, а высокие дозы не только не лучше, но и нарушают динамическое равновесие и нормальные функции мимических мышц.

В отличие от средней и нижней частей лица, на различия в анатомическом строении верхней части влияют дополнительные факторы, от которых зависят методы введения ОпаВТХ-А для омоложения<sup>2</sup>. В верхней части лица кожа может быть толще и плотнее прилегать к мышцам. Нежелательные явления в верхней части лица часто связаны с разными проникновением и диффузией введенного ОпаВТХ-А. Обычно это асимметрия или эстетические недостатки, которые в большинстве случаев легко устраняются введением нескольких дополнительных единиц ОпаВТХ-А в оптимальные точки. Как правило, для получения желаемого действия на мышцы верхней части лица необходимы более высокие дозы ОпаВТХ-А. Такая обработка редко приводит к функциональному дисбалансу, за исключением случаев значительногоптоза.

С другой стороны, из-за компактного расположения и нечетких границ в мелкие мышцы средней и нижней частей лица следует вводить низкие дозы ОпаВТХ-А, которые ослабляют их и не приводят к распространению нейротоксина в соседние мышцы. В отличие от динамических морщин верхней части лица, морщины средней и нижней частей более статичны<sup>3,4</sup>. В частности, морщины средней части лица появляются и уси-

ливаются вследствие фотоповреждения кожи, потери объема иптоза мягких тканей<sup>5</sup>. Именно поэтому глубокие протяженные морщины и борозды в средней и нижней частях лица обычно не поддаются полной коррекции независимо от введенной дозы ОпаВТХ-А. Многократное введение увеличивающихся доз любого препарата БоНТ может привести к анатомическим нарушениям и функциональному дисбалансу при отсутствии эффективной коррекции морщин. Это следует объяснить пациенту до процедуры, чтобы избежать его разочарования и неудовлетворенности врача. При выполнении инъекций в среднюю и нижнюю части лица необходимо тщательнее определять точки инъекций и вводить низкие дозы ОпаВТХ-А в минимальном объеме, чтобы поддерживать анатомическую симметрию и сохранить нормальную активность мышц. В частности, при коррекции средней части лица из-за распространения минимального количества

ОпаВТХ-А, введенного в соседнюю мышцу, легко ослабляются мышцы – леваторы верхней губы. Это может вызвать нарушение одного или нескольких сложных движений губ (например, при еде, питье, разговоре и выражении эмоций). Кроме того, из-за переплетения волокон круговой мышцы рта и леваторов верхней губы, которые расположены под более толстым слоем подкожной жировой клетчатки, инъекции ОпаВТХ-А в среднюю часть лица должен выполнять только опытный врач<sup>6</sup>.

Однако на большинстве участков средней и нижней частей лица оптимальных результатов можно достичь, вводя различные филлеры или используя методы шлифовки и других инвазивных вмешательств (ритидэктомии, использования имплантатов и различных методов подтяжки мягких тканей). В этом случае инъекции ОпаВТХ-А могут выполняться в качестве дополнительного метода, помогающего улучшить и продлить полученный эстетический результат<sup>5-7</sup> (см. главу 7).

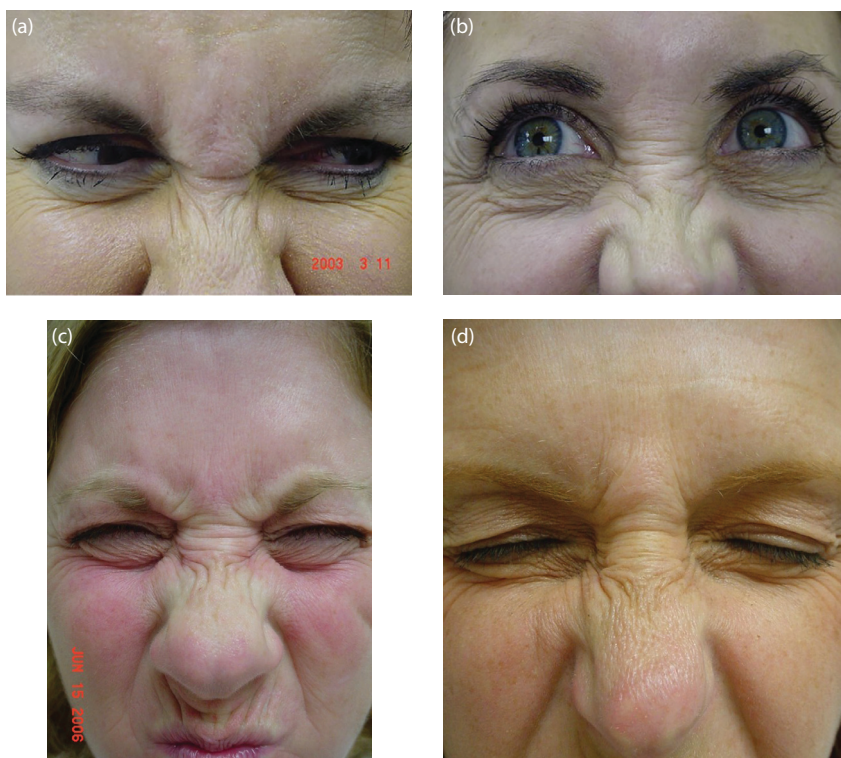

Рис. 14.1. Назоглабеллярные, или «кроличьи», морщины до введения ОпаВТХ-А, образованные сокращением поперечной части носовой мышцы, – вертикальные линии, начинающиеся от латеральных сторон корня носа. Поперечные, или горизонтальные, морщины на корне носа образованы сокращением процеруса. Различные типы морщин у разных пациентов, возможно, обусловлены сокращением медиальной части LLSAN, глазничной части круговой мышцы глаза и мышцы *anomalus nasi*. Обратите внимание, что обычно заметные назоглабеллярные морщины, вызванные сокращением поперечной части носовой мышцы, сопровождаются назоцилиарными морщинами (а); назоорбикулярными и назоалярными морщинами (b); назоцилиарными и назоалярными морщинами (c); назоорбикулярными и назоалярными морщинами (d).

### НАЗОГЛАБЕЛЛЯРНЫЕ МОРЩИНЫ (СМ. ПРИЛОЖЕНИЕ 2)

#### Введение: оценка проблемы и отбор пациентов

У многих людей на боковых стенках переносицы около корня носа формируются диагональные морщины и складки, которые расходятся к крыльям носа и углубляются при улыбке, смехе или сведении бровей. Это назоглабеллярные морщины, которые часто называют «кроличьими». Чаще всего они отмечаются у тех, кто постоянно щурится из-за плохого зрения, проводит длительное время перед монитором компьютера или на открытом воздухе при ярком свете без защитных затемненных очков. Назоглабеллярные морщины образованы прежде всего сокращением поперечной порции носовой мышцы. Тип и глубина морщин на обеих сторонах лица могут быть различными (рис. 14.1). «Кроличьи» морщины образуются и располагаются иначе, нежели горизонтальные морщины на корне носа,

возникающие при сокращении процера в нисходящем направлении. Если такие веерообразные продольные морщины на верхней латеральной части переносицы вторичны, т.е. возникают в результате компенсаторного сокращения поперечной порции носовой мышцы после коррекции межбровных морщин с помощью OnaBТХ-А, то они представляют собой убедительные знаки ВОТОХ® (рис. 14.2)<sup>7</sup>. Если морщины возникают естественным образом и присутствуют до введения БоНТ, они называются «кроличьими», или назальными, морщинами (рис. 14.3)<sup>8</sup>. Женщины с такими морщинами выглядят раздраженными и непривлекательными, поскольку их лица непроизвольно транслируют презрение, неприязнь или неодобрение. Коррекцию этих морщин следует выполнять вместе с коррекцией межбровных морщин за одну процедуру введения OnaBТХ-А. С другой стороны, у некоторых людей избытки неэластичной, дряблой кожи и мягких тканей

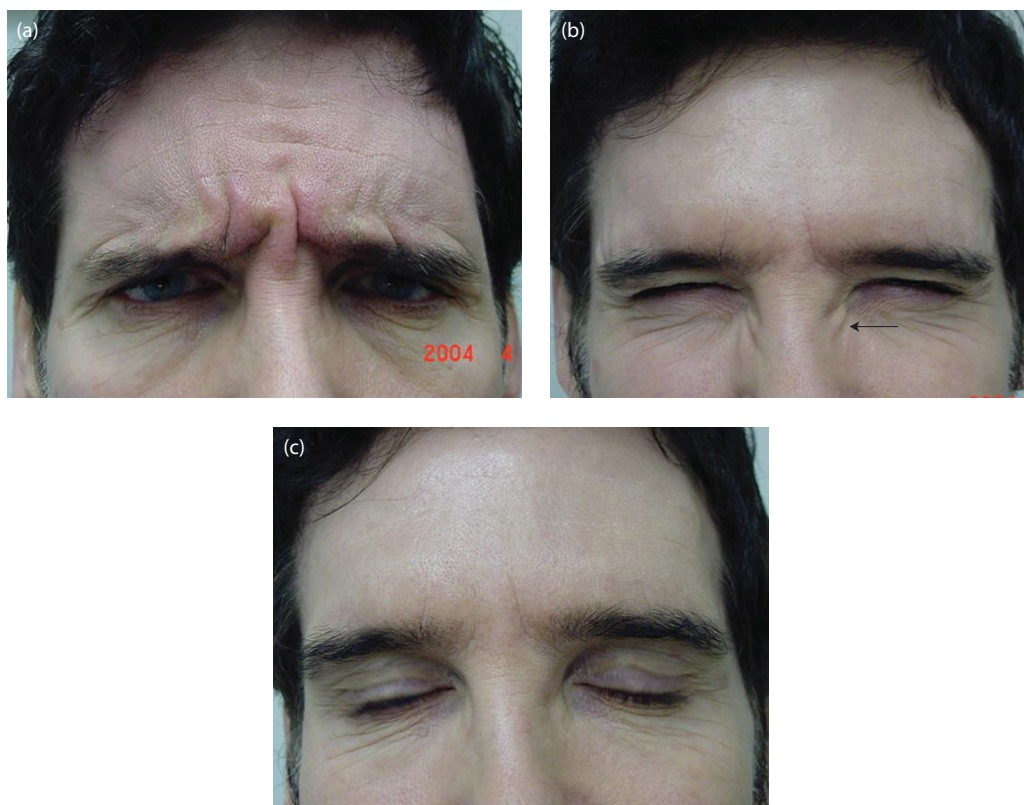


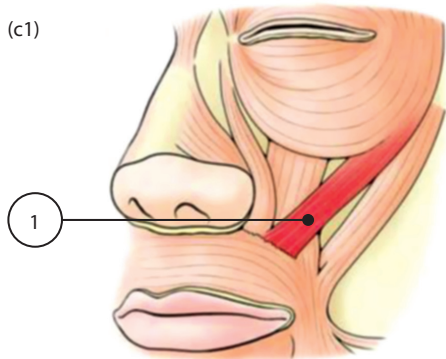
Рис. 14.2. Знак ВОТОХ®: отсутствие назоглабеллярных морщин при нахмуривании до введения OnaBТХ-А (а); нахмуривание через 3 нед. после введения OnaBТХ-А в межбровные морщины. Обратите внимание на компенсаторные назоглабеллярные морщины, т.е. знак ВОТОХ® (стрелка) (б); через 2 нед. после корректирующей инъекции OnaBТХ-А в поперечную часть носовой мышцы и через 5 нед. после первого введения OnaBТХ-А. Обратите внимание на исчезновение компенсаторных назоглабеллярных морщин (с).

ружили ее у корейцев в 95% образцов диссекционного материала<sup>48,53</sup>. Одна из причин столь высокого показателя состоит в том, что Youn с соавт. удалось определить скрытую малую скуловую мышцу в ее начале, т.е. по наличию волокон на скуловой кости, а не путем отделения ее волокон от волокон большой скуловой мышцы. Когда сначала авторы попытались идентифицировать малую скуловую мышцу не по ее началу на кости, частота встречаемости и морфология

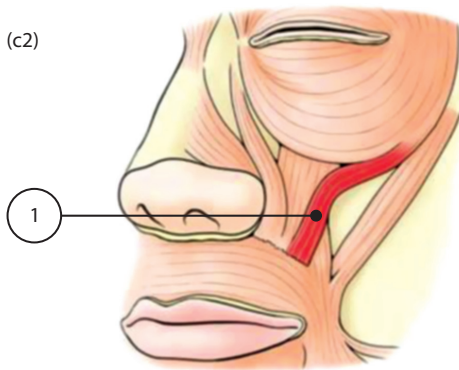
были такими же, как и в других исследованиях, т.е. 34,4% (в 21 из 61 образца диссекционного материала). Однако после определения места начала малой скуловой мышцы на скуловой кости число случаев ее отсутствия в исследовании Youn с соавт. снизилось до 4,9% (в 3 случаях из 61). Авторы сделали вывод, что наличие или отсутствие малой скуловой мышцы должно быть основано на месте ее начала и направлении волокон, а не на отделении от большой скуловой

(c)

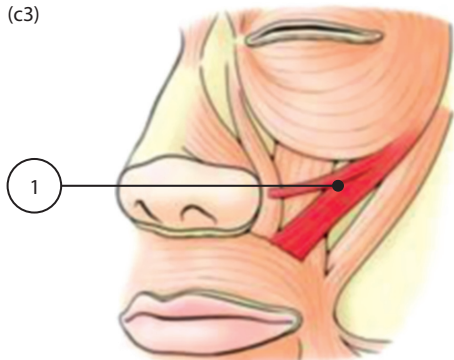
(c1)



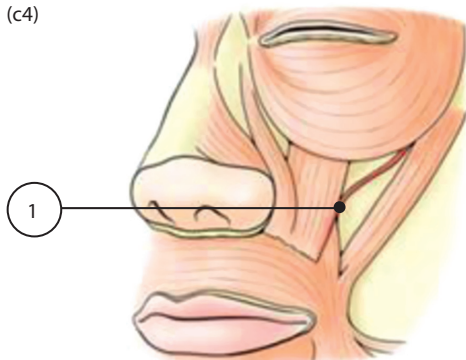
(c2)



(c3)



(c4)



(d)

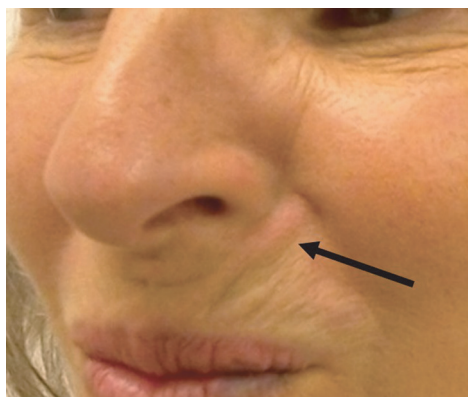

Рис. 14.48 (окончание). Три типа малой скуловой мышцы (1). Малая скуловая мышца типа А прикрепляется только к коже верхней губы, но делится на 2 подтипа: прямая (А-1) (c1) и изогнутая (А-2) (c2). Малая скуловая мышца типа В (c3) прикрепляется и к верхней губе, и к крыльчатой части носовой мышцы, ее поперечные и нисходящие волокна тесно переплетаются с волокнами внутренней нижней порции глазничной части круговой мышцы глаза. Малая скуловая мышца типа С (c4) или отсутствует, или ее волокна слабо развиты<sup>54</sup> (c); (d) небольшая выпуклость рядом с крылом носа (стрелка) может быть местом прикрепления волокон малой скуловой мышцы. (Цит. по: Choi DY et al. *Dermatol Surg* 2014; 40(8): 858–63; с разрешения.)

## Приложение 6 Побочные эффекты и противопоказания к введению ботулотоксина

Врачам рекомендовано перед каждой процедурой ознакомить пациента с инструкцией по применению, вложенной в упаковку ОпаВТХ-А. Однако эта информация не заменяет беседы пациента с врачом об имеющемся заболевании (заболеваниях) или его лечении. Пациентам рекомендуется поделиться этой информацией с членами семьи и опекунами.

ОпаВТХ-А (BOTOX® Cosmetic) одобрен FDA только для временной коррекции умеренных и выраженных горизонтальных морщин лба, межбровных морщин и морщин в области наружных углов глаз взрослым пациентам моложе 65 лет. Нет данных об эффективности и безопасности введения ОпаВТХ-А пациентам моложе 18 лет для лечения подмышечного гипергидроза, единственного одобренного FDA показания к применению БоНТ на теле. ОпаВТХ-А не рекомендуется вводить пациентам моложе 18 лет.

### ВОЗМОЖНЫЕ ПОБОЧНЫЕ ЭФФЕКТЫ ИНЪЕКЦИЙ ОПАВТХ-А

1. Временные местные побочные эффекты хорошо известны и не носят серьезного характера<sup>2,3</sup>.

#### Распространение действия токсина<sup>1</sup>

В постмаркетинговых отчетах указано, что действие ОпаВТХ-А и всех препаратов БоНТ может распространяться за пределы обработанной области и вызывать соответствующие симптомы, включая астению, общую мышечную слабость, диплопию, нечеткость зрения, птоз, дисфагию, дисфонию, дизартрию, недержание мочи и затрудненное дыхание. Сообщается, что эти симптомы сохраняются от нескольких часов до нескольких недель после инъекции. Затруднение при глотании и дыхании может быть опасным для жизни, и есть данные о летальных исходах. Вероятно, самый высокий риск подобных симптомов отмечается у детей, которых лечат от спастичности, но они могут отмечаться у взрослых при лечении спастичности и других заболеваний. Особенно это касается пациентов, основное заболевание которых способствует появлению таких симптомов. При использовании препаратов БоНТ как вне зарегистрированных

показаний, включая спастичность у детей и взрослых, так и по зарегистрированным показаниям, отмечалось распространение препарата за пределы обработанной области при дозах, сравнимых с таковыми при лечении шейной дистонии, и при более низких дозах.

#### *Побочные явления, характерные для любой подкожной инъекции*

- а. Легкое пощипывание, жжение или боль при инъекции
- б. Отек в месте инъекции
- с. Эритема в месте инъекции
- д. Легкая локальная и временная головная боль

#### *Побочные явления, связанные с техникой инъекций*

- а. Экхимозы в течение 3–10 дней
- б. Асимметрия
- с. Несостоятельность орального сфинктера и асимметричная улыбка
- д. Слабость мышц шеи
- е. Отсутствие ожидаемого эстетического эффекта

#### *Редкие и индивидуальные побочные явления*

- а. Локальные и временные онемение и парестезии
- б. Локальные судороги (подергивания)
- с. Легкая тошнота и периодическая рвота
- д. Головокружение или обморок
- е. Легкое недомогание и миалгии (локальные и генерализованные)
- ф. Ксеростомия
- г. Отек периорбитальной области

2. Более длительные и серьезные побочные явления, которые могут быть связаны с техникой инъекции

- а. Блефароптоз
- б. Птоз лба
- с. Диплопия
- д. Нечеткое зрение или снижение остроты зрения
- е. Нарушение слезоотделения и ксерофтальмия с кератитом или без него

- f. Эктропион (может привести к ксерофтальмии)
- g. Лагофтальм (может привести к незащищенности роговицы)
- h. Дисфагия
- i. Дизартрия
- j. Дисфония
- 3. Более длительные и серьезные побочные явления, не связанные с техникой инъекций: реакции гиперчувствительности немедленного типа
  - a. Крапивница, зуд, высыпание или генерализованная эритема
  - b. Одышка, обструктивный синдром или обострение астмы
  - c. Отек мягких тканей
  - d. Анафилаксия

#### Противопоказания к инъекциям OnaBТХ-А

Не следует проводить процедуру (или проводить с предельной осторожностью) пациентам:

1. С нестабильной психикой или с сомнительной мотивацией и нереалистичными ожиданиями.
2. Профессиональная деятельность которых связана с активностью мышц лица и выражением эмоций (например, актеры, певцы, музыканты и другие медиAPERсоны).
3. С периферической моторной нейропатией, амиотрофическим латеральным склерозом или нарушениями нервно-мышечного синапса (например, миастения гравис или синдром Ламберта-Итона) или аллергией на любой ингредиент ВТХ-А или ВТХ-В (т.е. БоНТ, ЧСА, физраствор, лактозу и сукцинат натрия).
4. Принимающим лекарства, способные повлиять на передачу нервно-мышечного импульса и усилить действие БоНТ (например, аминогликозиды, пеницилламин, хинин и антагонисты кальция).
5. В период беременности или лактации (по степени тератогенности препараты БоНТ отнесены к категории С).
6. С активной кожной инфекцией в запланированном месте инъекции.

#### ПОТЕНЦИАЛЬНОЕ БЛАГОПРИЯТНОЕ ДЕЙСТВИЕ ВОТОХ® COSMETIC

1. Облегчение лобных или затылочных головных болей напряжения.
2. Облегчение мигрени.
3. Компенсаторное усиление мышцы при инъекциях в ее часть (например, усиление нижней части лобной мышцы и подъем

бровей при инъекциях в ее верхнюю часть или улучшение осанки и лифтинг груди при инъекциях в нижнюю часть большой или малой грудных мышц).

4. Компенсаторное усиление мышц-синергистов (например, леваторов и депрессоров губ при инъекциях в круговую мышцу рта).
5. Компенсаторное усиление мышц-антагонистов (например, усиление нижней части лобной мышцы и подъем головки брови при инъекциях в депрессоры медиальной части брови или подъем хвоста брови при инъекциях в депрессоры латеральной части брови).

#### СТРАТЕГИЯ ОЦЕНКИ И СНИЖЕНИЯ РИСКА

В 2009 г., когда FDA одобрило еще один препарат БоНТ-А для использования в США, компания Allergan, Inc. разработала «Программу по оценке и снижению риска» (Risk Evaluation and Mitigation Strategy, REMS), чтобы предоставить врачам последние данные о безопасности использования ВОТОХ®/ВОТОХ® Cosmetic (OnaBТХ-А). Цели программы REMS состоят в том, чтобы свести к минимуму риск ошибок, связанных с отсутствием взаимозаменяемости единиц OnaBТХ-А и лицензированных препаратов БоНТ других производителей, а также сообщать врачам и пациентам о потенциально возможном распространении и действии токсина за пределы места инъекции.

Врачам рекомендуется обсудить с пациентом и со всем медицинским персоналом, занятым подготовкой, назначением и/или введением OnaBТХ-А, риски при использовании OnaBТХ-А, которые указаны выше и приведены в инструкции по его применению. Согласно требованиям FDA, на каждой процедуре введения OnaBТХ-А пациенту следует передать копию инструкции. Копии инструкции по применению OnaBТХ-А можно получить по телефону 1-800-433-8871 или распечатать с веб-сайтов ([www.botoxmedical.com](http://www.botoxmedical.com) или [www.botoxcosmetic.com](http://www.botoxcosmetic.com)). Кроме того, копия инструкции содержится в каждой упаковке OnaBТХ-А.

Поскольку в настоящее время на рынке имеется несколько препаратов БоНТ с различным соотношением доза/эффективность, вызывает озабоченность возможность таких ошибок, как передозировка в связи с неправильно выбранной дозой из-за отсутствия взаимозаменяемости препаратов БоНТ-А¹. Необходимо понимать, что ВОТОХ®/ВОТОХ® Cosmetic (OnaBТХ-А, Allergan, Inc.), МYOBLOC® (RimaBТХ-В, Solstice),

DYSPORT® (AboBТХ-А, Galderma Laboratories, L.P., 14501 North Freeway, Форт Уэст, Техас) и ХЕОМИН® (IncoBТХ-А, Merz Pharmaceuticals, 6501 Six Forks Road, Роли, Северная Каролина) – уникальные биологические, неваимозаменяемые препараты. Специфичность единиц активности ОпаВТХ-А определяется особенностями его производства и методом определения активности, используемым производителем. Поэтому единицы биологической активности ОпаВТХ-А нельзя сравнить или пересчитать в единицы активности какого-либо другого препарата БоНТ, активность которого измерена конкретным методом. Кроме того, множество показаний требуют строго определенных доз ОпаВТХ-А. Следует соблюдать осторожность, чтобы гарантировать, что выбор дозы, разведение, объем и схема инъекций соответствуют препарату и подходят пациенту.

Нет точных данных о серьезных побочных эффектах вследствие распространения

ОпаВТХ-А при его эстетическом и дерматологическом применении в рекомендованных разрешенных дозах: 20 Ед – для коррекции морщин межбровья, 24 Ед – морщин в области наружных углов глаз и 100 Ед – для лечения тяжелого первичного подмышечного гипергидроза<sup>2,3</sup>.

#### ЛИТЕРАТУРА

1. Allergan, Inc. *Botox Cosmetic (botulinum toxin type A) Purified Neurotoxin Complex (Package Insert)*. Irvin, California: Allergan, Inc., revised October 2017.
2. Coté TR, Mohan AK, Polder JA, Walton MK, Bruan MM. Botulinum toxin type A injections: Adverse events reported to the US Food and Drug Administration in therapeutic and cosmetic cases. *JAAD* 2005; 53: 07–415.
3. Gershon SK, Wise RP, Braun MM. Adverse events reported with cosmetic use of Botulinum toxin A. *Pharmacoepidemiology Drug Safety* 2001; 10(Suppl): S135–6.