Нейровизуализация

Иллюстрированное пособие

Москва
«МЕДпресс-информ»
2010

Self-Assessment Colour Review of

Neuroimaging

Edited by

Kirsten Forbes
Institute of Neurological Sciences, Southern General Hospital, UK

Michael H. Lev
Director, Emergency Neuroradiology and Neurovascular Laboratory,
Massachusetts General Hospital, Boston, USA

Sanjay Shetty
Neuroradiology Section, Department of Radiology,
Massachusetts General Hospital, Boston, USA

Joseph Heiserman
Division of Neuroradiology, Barrow Neurological Institute,
St. Joseph's Hospital, Phoenix, USA

With contributions from

Jason Bearden
Division of Neuroradiology, Barrow Neurological Institute,
St. Joseph's Hospital, Phoenix, USA

Johannes B. Roedl
Department of Radiology, Massachusetts General Hospital, Boston, USA

MANSON
PUBLISHING

Нейровизуализация

Иллюстрированное пособие

Под редакцией:

Кирстен Форбс
Майкл Х. Лев
Сэнджей Шетти
Джозеф Хейзерман

Перевод с английского

Москва
«МЕДпресс-информ»
2010

Посвящение

Catriona, Eilidh и Euan (КФ)
Greeshma и Sachin (СШ)

Благодарность

Авторы благодарят Jo Bhattacharya, который участвовал в разработке концепции и планировании издания этой книги

УДК 616-073.75:611.81
ББК 53.6:56.13
Н46

Все права защищены. Никакая часть данной книги не может быть воспроизведена в любой форме и любыми средствами без письменного разрешения владельцев авторских прав.

Перевод с английского: канд. мед. наук ***Е.К.Вишневская***
Редактор: докт. мед. наук, проф. ***А.Ю.Емельянов***

Нейровизуализация : иллюстр. пособие / ред. К.Форбс, М.Х.Лев,
Н46 С.Шетти, Дж.Хейзерман ; пер. с англ. – М. : МЕДпресс-информ, 2010. – 224 с. : ил.
ISBN 5-98322-638-X

Книга представляет собой краткое иллюстрированное пособие по визуализации центральной нервной системы. Написанная на основе повседневного практического опыта, она предлагает читателям для интерпретации более 100 реальных клинических случаев, каждый из которых сопровождается кратким описанием анамнеза и проиллюстрирован специально отобранными снимками.

Пособие предназначено для рентгенологов, а также будет интересно неврологам, нейрохирургам и врачам других специальностей, чьим пациентам требуется визуализирующее обследование ЦНС.

УДК 616-073.75:611.81
ББК 53.6:56.13

Книга выпущена при содействии ООО «Издательство «Диалект»

ISBN 978-1-84076-078-1
ISBN 5-98322-638-X

© 2008 Manson Publishing Ltd
© Издание на русском языке, перевод на русский язык, оформление, оригинал-макет. Издательство «МЕДпресс-информ», 2010

Предисловие

Эта книга представляет собой краткое учебное пособие по визуализации центральной нервной системы. Она написана на основе повседневного практического опыта и предлагает читателям для интерпретации более 100 реальных клинических случаев. Мы исповедуем визуальный, интерактивный, стимулирующий мышление метод обучения на примере достаточно распространенных и более редких неврологических заболеваний.

Хотя пособие создано, в первую очередь, для рентгенологов, ряд случаев, описанных в нем, будет интересен неврологам, нейрохирургам и врачам других специальностей, чьим пациентам требуется визуализирующее обследованиие центральной нервной системы, а также тем, кто хочет больше узнать о методах визуализации ЦНС.

Каждый приведенный в книге клинический случай сопровождается кратким описанием анамнеза и проиллюстрирован специально отобранными снимками. Серия вопросов фокусирует внимание читателя на наиболее важных аспектах данного случая. Диагноз представлен на следующей странице, за ним следует обсуждение не только находок, сделанных при визуализации, но и дифференциальной диагностики и корреляции между патоморфологическими и клиническими проявлениями заболевания. Ответы на поставленные вопросы отмечены в тексте соответствующими номерами, например (I). Когда визуальные находки можно спутать с находками при других заболеваниях, представлены дополнительные снимки или дана ссылка на другие разделы книги. Описание каждого случая заканчивается одним или несколькими «ключевыми пунктами», которые следует запомнить.

Эту книгу можно читать разными способами. Вы можете использовать ее как сборник тестов для самопроверки, а затем дополнить полученные знания предоставленной далее информацией, или как учебник, в котором можно выбрать интересующие вас заболевания по предметному указателю. В любом случае издатели надеются, что эта книга пробудит в читателях интерес к обсуждаемому предмету и расширит их профессиональные познания.

Kirsten Forbes
Michael Lev
Sanjay Shetty
Joseph Heiserman

Список сокращений

АВМ артериовенозная мальформация
АК арахноидальная киста
АКТГ адренокортикотропный гормон
АЛД адренолейкодистрофия
АМЛ ангиомиолипома
АМТ агенезия мозолистого тела
БДЭМ бифазный диссеминированный энцефаломиелит
ВИЧ вирус иммунодефицита человека
ВОЗ Всемирная организация здравоохранения
ВСА внутренняя сонная артерия
ВСК внутренний слуховой канал
ГГМ глиоматоз головного мозга
ГКЛ гистиоцитома из клеток Лангерганса
ГНД гидроцефалия с нормальным давлением (ликвора)
ГС глиома ствола (мозга)
ГЭ герпетический энцефалит
ДАВФ дуральная артериовенозная фистула
ДНЭО дизэмбриопластическая нейроэпителиальная опухоль
ДАП диффузное аксональное повреждение
ЗМА задняя мозговая артерия
ЗОЭС задний обратимый энцефалопатический синдром
ИПГ интрапаренхиматозная гематома
КВТ кортикальный венозный тромбоз
КМ кавернозная мальформация
КТ компьютерная томография (томограмма)
КТА компьютерно-томографическая ангиография (ангиограмма)
КФ краниофарингиома
ЛХМ лимфоцитарный хориоменингит
МБ медуллобластома
МВС мезиальный височный склероз
МГБ мультиформная глиобластома
МЛД метахроматическая лейкодистрофия
ММУ мостомозжечковый угол
МР магнитно-резонансный
МРА магнитно-резонансная ангиография
МРВ магнитно-резонансная венография
МРТ магнитно-резонансная томография (томограмма)
НПВС нестероидные противовоспалительные средства
НФ1 нейрофиброматоз 1-го типа
НФ2 нейрофиброматоз 2-го типа
ОГЭМ острый геморрагический энцефаломиелит
ОДЭМ острый диссеминированный энцефаломиелит
ОСДГ острая субдуральная гематома
ПКА плеоморфная ксантоастроцитома
ПЛЦНС первичная лимфома центральной нервной системы
ПМЛ прогрессирующая многоочаговая лейкоэнцефалопатия
ПНЭО примитивная нейроэктодермальная опухоль
ПСС папиллома сосудистого сплетения
РВЛД ретроградный венозный лептоменингеальный дренаж
РС рассеянный склероз
РФЛГ рилизинг-фактор лютеинизирующего гормона
СД синдром Девика (оптикомиелит, neuromielitis optica)
СДГ субдуральная гематома
СДЭ субдуральная эмпиема
СМА средняя мозговая артерия
СНАДГ синдром недостаточности антидиуретического гормона
СОД септооптическая дисплазия
СПИД синдром приобретенного иммунодефицита
СПНЭО супратенториальная примитивная нейроэктодермальная опухоль
СХШ синдром Халлервордена–Шпатца

ТБ	туберкулез
ТДС	тромбоз дуральных синусов
ТС	туберозный (бугорчатый) склероз
Х-АЛД	Х-сцепленная адренолейкодистрофия
ХПН	хроническая почечная недостаточность
ЦАА	церебральная амилоидная ангиопатия
ЦАДАСИЛ	церебральная аутосомно-доминантная артериопатия с субкортикальным инфарктом и лейкоэнцефалопатией
ЦМВ	цитомегаловирус(ный)
ЦОК	церебральный объем крови
ЦСЖ	цереброспинальная жидкость
ЭГ	эпидуральная гематома
ЭК	эпидермоидная киста
ЭоГ	эозинофильная гранулема
ЮВА	ювенильная волосовидная (пилоидная) астроцитома
ADC	измеряемый коэффициент диффузии
DTI	диффузионно-тензорное изображение
DW	диффузионно-взвешенный
DWI	диффузионно-взвешенное изображение
FLAIR	режим инверсии-восстановления с подавлением сигнала от воды
FSE	быстрое спин-эхо
HSV	вирус простого герпеса
HU	единица Хаунсфилда
MELAS	митохондриальная миопатия, энцефалопатия, лактоацидоз и инсультоподобные эпизоды
MIP	проекция максимальной интенсивности
STIR	режим инверсии-восстановления с коротким временем инверсии (для подавления сигнала от жировой ткани)
TOF	режим отображения сосудистого русла

Перечень клинических случаев

Абсцесс
  пиогенный 83
  эпидуральный 106
Агенезия мозолистого тела 1
Адренолейкодистрофия 19
Алобарная голопрозэнцефалия 7
Аневризма
  передней соединительной артерии 25
  средней мозговой артерии 81
Арахноидальная киста 31
Арахноидит 97
Артериовенозная мальформация 32
Васкулит ЦНС 76
Вернике энцефалопатия 69
Вертебральная гемангиома 4
Врожденная цитомегаловирусная инфекция 51
Гамартома гипоталамуса 93
Гемангиобластома 111
Гемангиоперицитома 43
Гематома
  субдуральная, острая 39
  эпидуральная 45, 63
Геморрагическая контузия 72
Герминома 38
Герпетический энцефалит 54
Гиббса артефакт (звон) 16
Гидроцефалия 110
  с нормальным давлением ликвора 112
Гипогенезия мозолистого тела
  с межполушарной липомой 1
Гипоксическое диффузное повреждение мозга, тяжелое 101
Гипофиза
  макроаденома 107
  микроаденома 92
Гистиоцитоз из клеток Лангерганса 33, 84
Глиобластома мультиформная 77
  спинного мозга 35
Глиома, астроцитома низкой степени злокачественности 30, 49
  ганглиоглиома 10
  очаговая понтинная ствола мозга 53
  зрительного перекреста (ювенильная волосовидная астроцитома) 100
  тектальная 57
Глиоматоз головного мозга 27
Грыжа диска С6/7 правосторонняя 15
Девика синдром (оптикомиелит, neuromielitis optica) 9

Денди–Уокера мальформация 23
Джефферсона перелом (взрывной перелом С1) 113
Дизэмбриопластическая нейроэпителиальная опухоль 5
Диффузное аксональное повреждение 73
Диффузное замещение костного мозга 99
Дуральная артериовенозная фистула 11
Задний обратимый энцефалопатический синдром 87
Изменения белого вещества, обусловленные приемом противоэпилептических препаратов 29
Инфаркт в бассейне левой средней мозговой артерии, острый 22
Кавернозная мальформация 52
Хориоидкарцинома 108
Киста
дермоид 42
фасеточного сустава, синовиальная 48
эпидермоид 8
Краниофарингиома 96
Кровоизлияние в метастазы 59
Лайма болезнь 68
Лимфома 86
ЦНС первичная 56
Лимфоцитарный гипофизит 37
Липоматоз эпидуральный 60
Липомиеломенингоцеле 17
Медуллобластома 103
Мезиальный височный склероз правосторонний 3
Менингиома 95
Менингит
карциноматозный 41
пневмококковый 50
Метастазы
злокачественной меланомы 75
рака простаты 36
Метахроматическая лейкодистрофия 61
Митохондриальная миопатия, энцефалопатия, лактоацидоз и инсультоподобные эпизоды (MELAS) 88
Мойя-мойя (моя-моя) 74
Неврит зрительного нерва 2
Нейросаркоидоз 55
Нейроцистицеркоз 85
Нейроцитома центральная 98
Огнестрельная рана (пистолет) 70
Олигодендроглиома 30
Осмотический демиелинизирующий синдром 65
Остеоидостеома позвоночника 34
Отрыв корешка нерва 94
Папиллома сосудистого сплетения 102
Пинеобластома 18
Пинеоцитома 67
Плеоморфная ксантоастроцитома 6
Подключичного обкрадывания синдром 12
Подострая комбинированная дегенерация спинного мозга вследствие дефицита витамина B_{12} 26
Примитивная нейроэктодермальная опухоль супратенториальная 24
Прогрессирующая многоочаговая лейкоэнцефалопатия 21
Рассеянный склероз 64
Расслоение внутренней сонной артерии экстракраниальное 46
Ромбоэнцефалосинапсис (rhomboencephalosynapsis) 14
Септооптическая дисплазия 82
Стерджа–Вебера синдром 80
Субэпендимома 89
Тромбоз
глубоких вен мозга 66
дуральных синусов 78
кортикальный венозный 78
Туберкулез 28, 47
Туберозный (бугорчатый) склероз 13
Уоллеровская дегенерация 79
Халлервордена–Шпатца синдром 104
Хондросаркома 91
Церебральная амилоидная ангиопатия, осложненная кровоизлиянием 71
Церебральная аутосомно-доминантная артериопатия с субкортикальным инфарктом и лейкоэнцефалопатией 58
Шваннома слухового нерва 62
Эмпиема субдуральная 44
Энцефаломиелит диссеминированный, острый 90
Эпендимома 109
Ювенильная волосовидная (пилоидная) астроцитома 105
Limbus vertebra 40

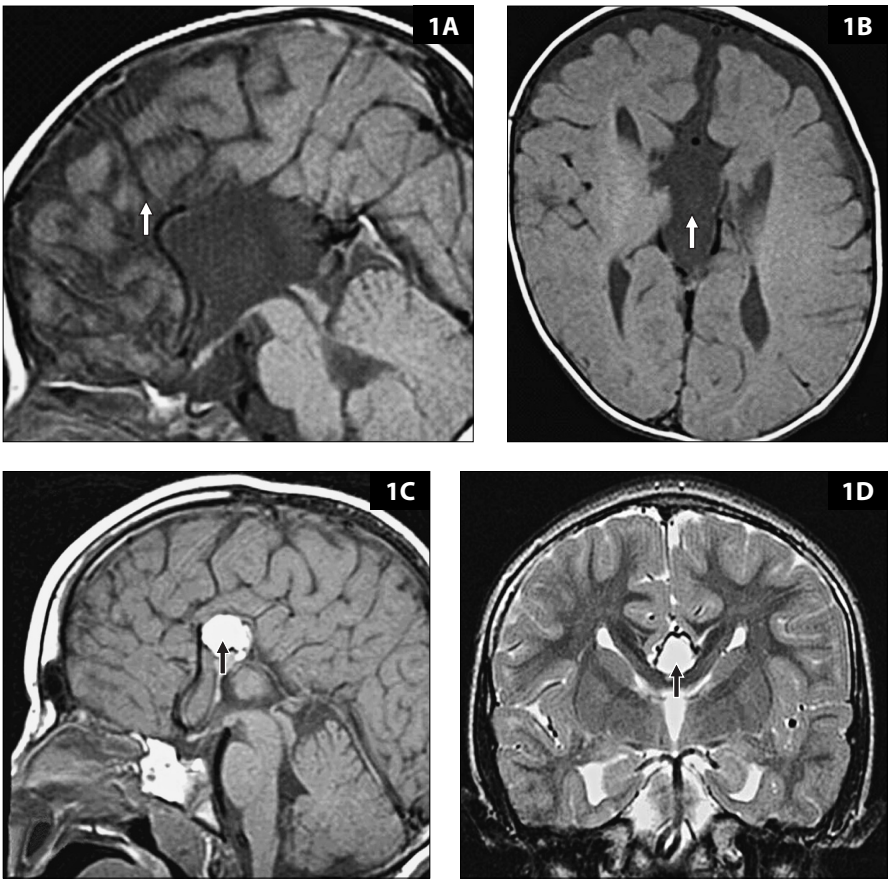

1. 6-месячный ребенок с судорогами.
I. Опишите признаки, обнаруженные при визуализации (**1A**, **B**).
II. Каков диагноз?
III. Какими нарушениями сопровождается заболевание?
IV. Чем отличаются снимки, полученные при обследовании другого пациента (**1C**, **D** – парный случай)?

1: Ответ

1. Диагноз. Агенезия мозолистого тела (**II**).

Результаты визуализирующих исследований. На сагиттальном T1-взвешенном МР-изображении (**1A**) обнаружена агенезия мозолистого тела (АМТ). Мозолистое тело – самая крупная комиссура головного мозга, соединяющая большие полушария (**1E**, *стрелка* 1). Нормальное развитие мозолистого тела сопровождается инверсией поясной извилины, формирующей поясную борозду, которая располагается над мозолистым телом параллельно ему (**1E**, *стрелка* 2). Следовательно, при АМТ поясная извилина отсутствует, борозды медиальной поверхности большого полушария распространяются до крыши третьего желудочка (**1A**, *стрелка*). На T1-взвешенном изображении в аксиальной плоскости (**1B**) выявлен высоко расположенный III желудочек, который находится между параллельными боковыми желудочками (*стрелка*). Треугольники и затылочные рога боковых желудочков при АМТ часто бывают расширенными; это называется кольпоцефалией (**I**).

Корреляция между патоморфологическими и клиническими признаками. Мозолистое тело формируется в течение первого триместра беременности, и его отсутствие (агенезия) или неполное развитие (гипогенезия) может быть результатом одной или нескольких генетических мутаций. Нередки сопутствующие аномалии развития, среди которых мальформация Киари II, мальформация Денди–Уокера и нарушения миграции и организации нейронов. АМТ, кроме того, является составной частью многих других синдромов, например синдрома Айкарди. В этом случае АМТ сопровождается внутриполушарной кистой, дисплазией коры (обычно полимикрогирией), гетеротопией серого вещества и гипоплазией мозжечка (**III**).

ПАРНЫЙ СЛУЧАЙ

Диагноз. Гипогенезия мозолистого тела с межполушарной липомой.

Результаты визуализирующих исследований. На сагиттальном T1-взвешенном МР-изображении (**1C**) видно, что сформированы только передние отделы мозолистого тела. Задние отделы, валик и клюв отсутствуют. Как на T1-взвешенном изображении, так и на корональном T2-взвешенном изображении (**1D**) имеется гиперинтенсивное образование, расположенное по средней линии сверху и позади мозолистого тела (*стрелка*). Это межполушарная липома, которая почти всегда сопровождается агенезией или гипогенезией мозолистого тела.

Корреляция между патоморфологическими и клиническими признаками. Мозолистое тело формируется последовательно, начиная с заднего колена; затем образуется тело, переднее колено, валик и, в последнюю очередь, клюв. Знание этого порядка нормального развития мозолистого тела дает возможность отличить его гипогенезию от вторичного повреждения. Межполушарная липома развивается из аномально дифференцированной мезенхимы, которая окружает формирующийся мозг (meninx primitiva).

Ключевые пункты

➢ *Агенезия мозолистого тела часто сопровождается другими интракраниальными аномалиями развития.*

Литература

Barkovich AJ, Norman D (1988). Anomalies of the corpus callosum: correlation with further anomalies of the brain. *AJNR* **9**:493–501.

---

2. 20-летняя женщина с жалобами на снижение зрения в левом глазу.
I. Дайте определение аномальной структуры на рисунке **2A**.
II. Нормальна ли интенсивность сигнала от наружных глазных мышц?
III. Чем окружен зрительный нерв: шванновскими клетками или мозговой оболочкой?

2. Диагноз. Неврит зрительного нерва.

Результаты визуализирующих исследований. На корональном Т2-взвешенном МР-изображении (**2B**) видно едва различимое диффузное усиление сигнала по ходу левого зрительного нерва. Постконтрастное Т1-изображение выявляет соответствующее диффузное усиление и подтверждает расширение нерва (**I**). Нет никаких периневральных образований. Правый зрительный нерв выглядит нормальным. Обратите внимание, что усиление экстраокулярных (наружных глазных) мышц нормальное.

В другом случае, у пациента с менингиомой зрительного нерва (**2C**), на постконтрастном корональном Т1-изображении выявлено периневральное усиление. Снимки **2D** и **2E** являются хорошим примером резко выраженного двустороннего узловатого увеличения зрительного нерва при билатеральной глиоме.

Дифференциальная диагностика. Когда обнаруживают усиление сигнала от зрительного нерва, в первую очередь следует определить, исходит оно собственно от нерва или от окружающей его мозговой оболочки (зрительный нерв окружен мозговыми оболочками, а не шванновскими клетками, как периферические нервы) (**III**). В этом случае (**2A, B**) ясно, что в процесс вовлечен сам нерв.

Если обнаружено усиление сигнала от нерва, далее следует установить, имеется ли его опухолевидное расширение, которое вызывает подозрение на наличие глиомы. В данном случае видно лишь минимальное диффузное расширение и сопутствующий отек (гиперинтенсивность в режиме Т2). Здесь в первую очередь нужно подумать о неврите или васкулите (чаще всего вследствие инфекции, облучения или аутоиммунных нарушений). Неврит зрительного нерва встречается значительно чаще, и в данном случае это правильный диагноз.

Корреляция между патоморфологическими и клиническими признаками. Хотя постконтрастные изображения с подавлением сигнала от жировой ткани позволяют выявить усиление сигнала от зрительного нерва в 95% случаев, для установления диагноза неврита не обязательно проводить МРТ. Иногда у пациентов с неартериальной передней ишемической нейропатией зрительного нерва, острой компрессионной нейропатией

вследствие опухоли гипофиза, аневризмы или заднего склерита имеются симптомы, симулирующие неврит. В этих случаях МРТ позволяет установить правильный диагноз. Чаще диагноз неврита зрительного нерва известен и вопрос состоит в том, имеются ли, кроме этого, другие нарушения. Существует связь между невритом зрительного нерва и рассеянным склерозом (РС). Так, примерно у 20% пациентов с РС вначале возникает неврит зрительного нерва, а у 50–60% пациентов с невритом зрительного нерва РС диагностируется в течение последующих 15 лет.

Интересно, что длина области усиления сигнала от нерва коррелирует с имеющейся в начале заболевания степенью нарушения зрения (как цветового восприятия, так и разрешающей способности). Однако корреляции между степенью усиления и восстановлением зрительной функции нет. Основной метод лечения – назначение стероидов. Пациенты нуждаются в наблюдении для выявления РС.

Ключевые пункты

- ➢ *Постконтрастное T1-взвешенное изображение с подавлением сигнала от жировой ткани высокочувствительно для выявления усиления сигнала от зрительного нерва.*
- ➢ *У 50–60% пациентов с невритом зрительного нерва возникает РС.*
- ➢ *У 20% пациентов с РС имеется неврит зрительного нерва.*

Литература

Frith JA, McLeod JG, Hely M (2000). Acute optic neuritis in Australia: a 13 year prospective study. *J Neurol Neurosurg Psychiatry* **68**:246–56.

Kupersmith MJ, *et al.* (2002). Contrast-enhanced MRI in acute optic neuritis: relationship to visual performance. *Brain* **125**:812–22.

Sorensen TL, *et al.* (1999). Optic neuritis as onset manifestation of multiple sclerosis: a nationwide, long-term survey. *Neurology* **53**(3):473–8.

---

3. Мужчина 30 лет с комплексными (сложными) парциальными судорогами.

I. Назовите структуры 1–3 на этом корональном T2-взвешенном, выполненном при высокой напряженности магнитного поля (**3T**) МР-изображении (**3**).

II. Что обнаружено?

III. Каков диагноз?

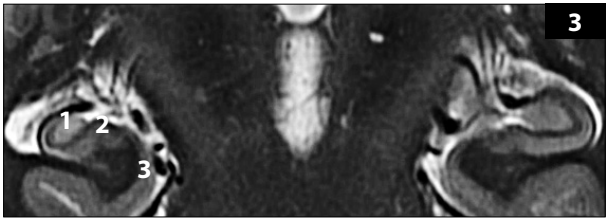

3: Ответ

3. **Диагноз.** Правосторонний мезиальный височный склероз (МВС)(**III**).

Результаты визуализирующих исследований. Структура 1 – CA4/зубчатая извилина; структура 2 – субикулум (основание гиппокампа); структура 3 – парагиппокампальная извилина (**I**). Правая половина гиппокампа на Т2-взвешенном изображении выглядит более сморщенной и гиперинтенсивной (**II**). Это относится ко всем имеющимся на этом снимке областям гиппокампа, областям CA1–CA4 аммонова рога (см. ниже). Кроме этого, обнаруживаются утрата гиппокампом его слоистой структуры, расширение височного рога бокового желудочка с той же стороны, локальные изменения белого вещества, а также атрофия свода и мамиллярных тел.

Дифференциальная диагностика. Повышенная интенсивность сигнала от сморщенного гиппокампа на Т2-изображениях является патогномоничной для мезиального височного склероза. Однако если гиперинтенсивный сигнал обнаруживается в увеличенном гиппокампе, следует заподозрить опухоль, инфекцию (герпетический энцефалит) или постсудорожный феномен.

Корреляция между патоморфологическими и клиническими признаками. МВС обнаруживают у некоторых пациентов с комплексными парциальными судорогами височного происхождения, он является самым частым поводом для хирургического вмешательства при эпилепсии. Гистологическое исследование выявляет отсутствие пирамидных и зернистых нейронов в аммоновом роге и зубчатой извилине гиппокампа. Аммонов рог можно разделить на четыре поля: CA1–CA4. Медиально он переходит в субикулум, а затем в парагиппокампальную извилину.

Нет общепринятого мнения относительно того, является ли МВС приобретенным нарушением или аномалией развития. Изменения височной доли, указывающие на развитие МВС, хорошо документированы визуализирующими обследованиями после продолжительных судорог, что говорит в пользу приобретенного характера патологии. Однако имеются наблюдения, указывающие, что в 15% случаев МВС сочетается с какой-либо другой аномалией развития.

Ключевые пункты

- ➢ *При МВС обнаруживают повышенную интенсивность сигнала от сморщенного гиппокампа в режиме Т2.*
- ➢ *Патогенез МВС до сих пор является предметом дискуссии.*

Литература

Duvernoy HM, *et al.* (1988). *The Human Hippocampus: Functional Anatomy, Vascularization, and Serial Sections with MRI,* 3rd edn. Springer Verlag, Berlin.

4. Пациент с жалобами на боль в нижнем отделе спины. Получены снимки **4A–C**.
I. Определите уровень, на котором имеется аномалия позвонка.
II. Каково значение усиления сигнала T1 внутри тела позвонка?
III. Как называется феномен, обнаруженный при КТ (**4C**?)

НЕЙРОВИЗУАЛИЗАЦИЯ

Иллюстрированное пособие

Под редакцией:
***Форбс** Кирстен, **Лев** Майкл Х.,*
***Шетти** Сэнджей, **Хейзерман** Джозеф*

Перевод с английского

Главный редактор: *В.Ю.Кульбакин*
Ответственный редактор: *Е.Г.Чернышова*
Редактор: *А.Ю.Емельянов*
Корректор: *Е.А.Бакаева*
Компьютерный набор и верстка: *А.Ю.Кишканов*

ISBN 5-98322-638-X

9 785983 226388

Лицензия ИД №04317 от 20.04.01 г.
Подписано в печать 05.03.10. Формат 60×90/16.
Бумага мелованная. Печать офсетная. Усл. печ. л. 14,00
Гарнитура Таймс. Тираж 2000 экз. Заказ №О-253

Издательство «МЕДпресс-информ».
119992, Москва, Комсомольский пр-т, д. 42, стр. 3
E-mail: office@med-press.ru
www.med-press.ru

Отпечатано в ОАО ПИК «Идел-Пресс»
в полном соответствии с качеством предоставленных материалов.
420066, г. Казань, ул. Декабристов, 2