Повторное эндодонтическое лечение

Advanced Endodontics
Clinical Retreatment and Surgery

John S Rhodes BDS(LOND) MSC MFGDP(UK) MRD RCS(ED)
Specialist in endodontics
The Endodontic Practice
Poole, UK

Taylor & Francis
Taylor & Francis Group
LONDON AND NEW YORK

Джон С. Роудз

Повторное эндодонтическое лечение

Консервативные и хирургические методы

Перевод с английского

Москва
«МЕДпресс-информ»
2009

УДК 616.314.163-08
ББК 56.6
Р79

Все права защищены. Никакая часть данной книги не может быть воспроизведена в любой форме и любыми средствами без письменного разрешения владельцев авторских прав.

Авторы и издательство приложили все усилия, чтобы обеспечить точность приведенных в данной книге показаний, побочных реакций, рекомендуемых доз лекарств. Однако эти сведения могут изменяться.

Внимательно изучайте сопроводительные инструкции изготовителя по применению лекарственных средств.

Перевод с английского: ***М.К.Макеева***

Роудз Дж.С.
Р79 Повторное эндодонтическое лечение: Консервативные и хирургические методы / Джон С. Роудз ; Пер. с англ. – М. : МЕДпресс-информ, 2009. – 216 с. : ил.
ISBN 5-98322-460-3

Книга «Повторное эндодонтическое лечение: консервативные и хирургические методы» посвящена проблеме повторного эндодонтического лечения, начиная с удаления реставраций, освобождения входов в корневые каналы с описанием методов удаления из каналов пломбировочных материалов, штифтов, обломков эндодонтических инструментов, закрытия перфораций и т.д. Автор анализирует эффективность современных медикаментов, обтурационных материалов, а также ошибки и осложнения, которые могут возникнуть в процессе повторного эндодонтического лечения, и методы предупреждения и устранения этих осложнений. Методы описаны хорошим языком профессионала, рекомендации основаны на богатом клиническом опыте, с большим количеством примеров и иллюстраций.

Книга может служить клиническим руководством для специалистов-эндодонтологов, а также стоматологов терапевтического и хирургического профилей, желающих расширить свои знания и навыки в области повторного эндодонтического лечения.

УДК 616.314.163-08
ББК 56.6

ISBN 1-84184-436-5
ISBN 5-98322-460-3

© 2006 Taylor & Francis, an imprint of the Taylor & Francis Group
© Издание на русском языке, перевод на русский язык, оформление, оригинал-макет. Издательство «МЕДпресс-информ», 2009

СОДЕРЖАНИЕ

Благодарности 6

Предисловие 7

Предисловие к изданию на русском языке 8

1 Целесообразность проведения повторного эндодонтического лечения 11

2 Составление плана лечения 31

3 Снятие коронок и обеспечение доступа к устьям корневых каналов 55

4 Извлечение паст, цементов и гуттаперчи из корневого канала 77

5 Извлечение серебряных штифтов и фрагментов сломанных инструментов из корневого канала 97

6 Закрытие перфораций и ревизия корневых каналов после удаления реставрации 119

7 Значение медикаментозной обработки и временного пломбирования в эндодонтическом лечении 137

8 Введение в эндодонтическую хирургию 155

9 Значение обезболивания и гемостаза. Формирование лоскута 171

10 Методы эндодонтической хирургии 185

Алфавитный указатель 206

БЛАГОДАРНОСТИ

Я признателен за любезно предоставленные фотографии:
Dr. C.P.Sproat: рисунок 8.15
Dr. J.Aquilina: рисунки 6.18 и 6.19
Mr. D.A. Oultram (Optident UK): рисунки 7.09, 7.10
Mr. S.Bonsor, Mr. G.Pearson, Mr. J.Williams: рисунки 7.11, 7.12, 7.13

Также я хотел бы поблагодарить за содействие в фотографировании для этой книги: Neil Condiut из QED, Douglas Pitman из DP Medical, David Mason из J&S Davis, Dentsply UK, Henry Schien UK, Optident и Denfotex, персонал из Endodontic Practice, которые приняли участие в подготовке иллюстраций.
Самая нежная благодарность моим родителям и жене Саре, которые поддерживали меня в процессе работы над книгой.

ПРЕДИСЛОВИЕ

Необходимость и возможность проведения повторного эндодонтического лечения в том или ином случае всегда вызывает множество споров, чаще всего причиной этих споров является то, что результаты повторного эндодонтического лечения не всегда предсказуемы.

Развитие современных технологий и широкое внедрение в практику вершины технического прогресса – эндодонтического микроскопа – значительно расширили показания к проведению как первичного, так и повторного эндодонтического лечения, сделав и то и другое более предсказуемым и надежным.

В своей книге мы сделали попытку изложить наш собственный клинический опыт применения современных технологий в практике, комбинирование их с традиционными методами лечения и желание поделиться результатами и впечатлениями – и вместе с тем опыт авторов, чьи публикации мы изучали в процессе работы над книгой.

Данное издание будет полезно и интересно как для практикующих врачей, так и для студентов, проходящих специализацию, так как в нем доступным для понимания языком описывается множество методик лечения и принципов планирования.

В книге представлено множество иллюстраций и клинических случаев, на примере которых демонстрируются хирургические и консервативные методы лечения. После каждой главы имеется обширный список литературы, с которым может ознакомиться любопытный читатель.

Хотелось бы отметить, что, несмотря на важность теоретических познаний основ первичного и повторного эндодонтического лечения, нельзя переоценить значение мануальных навыков, опыта и интуиции врача, которые нарабатываются только с практикой. Начинающим врачам не следует браться за слишком сложные для них случаи. Сегодня проводится огромное количество различных курсов для повышения квалификации, в ходе которых молодые врачи могут потренироваться на фантомах в выполнении тех или иных манипуляций, потраченное на это время ни для кого не будет бесполезным.

John S. Rhodes

ПРЕДИСЛОВИЕ К ИЗДАНИЮ НА РУССКОМ ЯЗЫКЕ

Долгие годы в нашей стране лечение пульпитов и периодонтитов многокорневых зубов проводилось преимущественно «ампутационными» методами, а корневые каналы не чистили, а «проходили», и вся надежда возлагалась на «антисептические, мумифицирующие, импрегнационные и обтурационные» свойства формалин-резорциновой жидкости или паст, содержащих антисептик.

За эти годы в нашей стране накопилось большое число людей, зубы которых служат своим обладателям весьма условно, и практически им уже не помогут ни дорогая реставрация, ни современная ортодонтическая реконструкция. В то время как именно эти виды стоматологического лечения достигли в настоящее время совершенной эстетики и функции, и потребность в них у населения растет.

Развитие имплантологии, к сожалению, по многим причинам, осложняющим и ограничивающим ее применение, не позволяет пока конструкциям на имплантатах составить конкуренцию нативным зубам, даже если эти зубы ранее подвергались неэффективному лечению.

Вот почему проблема перелечивания зубов, т.е. повторного эндодонтического лечения, в настоящее время для стоматолога является архиважной. А современные возможности стоматологии – эндодонтические увеличительные приборы, ручные и машинные инструменты, ультразвуковые аппараты, медикаменты, специальные наборы приспособлений и т.д. – делают эту проблему решаемой. Надо только овладеть методиками и приобрести опыт.

Предлагаемая вниманию врачей монография Джона Роудза «Повторное эндодонтическое лечение: консервативные и хирургические методы» посвящена именно этой проблеме – методам повторного эндодонтического лечения. Автор книги проводит врача по всем этапам этого сложного и многогранного процесса. Начиная с удаления реставраций, освобождения входов в корневые каналы, он подробно описывает методы удаления из каналов пломбировочных материалов, штифтов, обломков эндодонтических инструментов, закрытия перфораций и т.д., т.е. всего того, с чем может встретиться врач, решивший провести перелечивание ранее леченого зуба. При этом анализируется эффективность современных медикаментов, обтурационных материалов, а также ошибки и осложнения, которые могут возникнуть в процессе перелечивания, и, естественно, методы предупреждения и устранения этих осложнений.

Методы описаны хорошим языком профессионала, рекомендации основаны на богатом клиническом опыте, с большим количеством примеров и иллюстраций.

Методы описаны так просто, доступно и убедительно, что очень быстро появляется желание перелечить все зубы и устранить огрехи первичного эндодонтического лечения. В связи с этим заслуживает внимания раздел книги «Целесообразность проведения повторного эндодонтического лечения», в котором автор рассматривает причины неудачного первичного лечения и обосновывает показания к повторному вмешательству. Рассматривается много причин, но красной нитью через всю книгу проходит тезис о роли инфекции в развитии патологического процесса и ее влиянии на процессы регенерации. Стремясь избавить пациента от микрофлоры, автор нередко дает рекомендации, снижающие функциональные возможности зуба. Ибо, чрезмерно препарируя, «спрямляя» канал, перенося входы в корневые каналы, формируя апикальный

упор и т.д., мы ослабляем структуры корня, изменяем нагрузку на корень при жевании, а это не всегда вызывает адекватную реакцию пародонта.

Многолетний опыт и научные исследования в нашей стране показывают, что каждый случай неудачного первичного лечения уникален и определяется большим числом факторов. Адекватное поведение тканей пародонта зависит не только от эндодонтического лечения, большая роль принадлежит иммунологическому процессу, на который влияет и возраст, и здоровье пациента; имеет значение также функциональная нагрузка на зуб и еще многие факторы, нам недостаточно известные.

Анализируя каждый фактор в отдельности и в сочетании, следует помнить, что риск повторного эндодонтического лечения очень высок, а ответственность врача такова, что сформулировать границы показаний и противопоказаний к повторному лечению очень сложно. Но можно, если внимательно изучить эту книгу и, приступая к перелечиванию, анализировать каждый случай. Предлагая эту книгу, я уверена, что она нужная и полезная. Желаю удачи!

Профессор Т.Ф.Виноградова

ПОСВЯЩЕНИЕ

Эта книга посвящается моим учителям:

профессору Tom Pitt Ford

и Dr. Chris Stock

1 ЦЕЛЕСООБРАЗНОСТЬ ПРОВЕДЕНИЯ ПОВТОРНОГО ЭНДОДОНТИЧЕСКОГО ЛЕЧЕНИЯ

Введение • Инфицирование периапикальных тканей • Кисты • Трещины и переломы корней и коронок зубов • Ошибки в постановке диагноза и лечении • Реакция на инородное тело • Образование рубца при заживлении • Неврологические проблемы • Экономические причины некачественного лечения • Заключение • Литература

ВВЕДЕНИЕ

В последние годы красивая улыбка и здоровые зубы приобрели большое значение в обществе, в связи с этим пациенты все менее охотно соглашаются на удаление и все чаще обращаются к врачу с просьбой сохранить им натуральные зубы любыми способами. Возможности сохранения натуральных зубов даже после неудачного лечения значительно расширились с применением методов повторного эндодонтического лечения, в том числе эндодонтической хирургии.

В теории при строгом соблюдении всех принципов эндодонтического лечения любой случай должен завершиться успешно. Действительно, в опубликованных клинических исследованиях процент успешности лечения колеблется от 70 до 95[1], однако в практике нельзя недооценивать фактор мануальных навыков врача, от которого в значительной степени будет зависеть результат лечения. Данный фактор является одной из основных причин расхождения в количестве клинических случаев, которые теоретически могли бы завершиться удачно и которые были завершены удачно в реальности. В различных исследованиях, проведенных в разных странах, были выявлены различные процентные соотношения успешных и неуспешных случаев первичного эндодонтического лечения. Так, в Англии и Уэллсе 97% случаев эндодонтического лечения моляров и 87% случаев лечения клыков и резцов были признаны трудновыполнимыми[2]. В Шотландии 58% всех эндодонтически леченых зубов имеют разрежение костной ткани в области апекса[3]. Схожие результаты были получены в США[4] и Голландии[5], тогда как в скандинавских странах процент эндодонтически леченых зубов с разрежением в области апекса составляет лишь 25–35%[6]. Каковы же причины неудач первичного эндодонтического лечения?

Возможные причины неудачного исхода при проведении первичного эндодонтического лечения:

- неверно поставленный диагноз и, следовательно, выбор неадекватного метода лечения
- инфицирование периапикальных тканей
- образование кист
- переломы корней
- развитие реакции периапикальных тканей на пломбировочный материал как на инородное тело
- образование рубца при заживлении
- неврологические проблемы
- экономические соображения.

ИНФИЦИРОВАНИЕ ПЕРИАПИКАЛЬНЫХ ТКАНЕЙ

Наиболее частой причиной неудачного исхода первичного эндодонтического лечения является инфицирование периапикальных тканей. В исследованиях, в которых изучались случаи с неудачным исходом лечения, было выявлено, что при неудаче первичного эндодонтического лечения микроорганизмы удается высеять

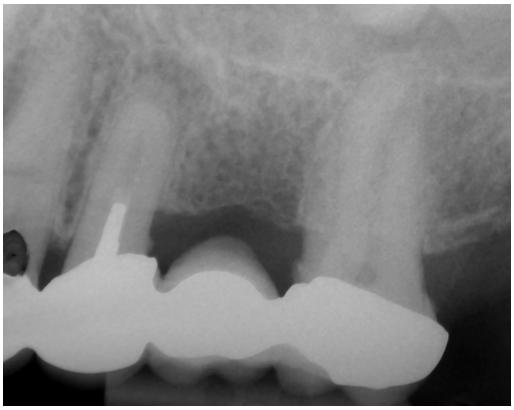

Рис. 1.1. На рентгенограмме виден хронический периапикальный процесс в области зуба 2.4. Лечение проводилось при помощи внутриканального штифта, на котором была восстановлена культя, зуб является опорой мостовидного протеза. В канал введено недостаточное количество пломбировочного материала, поэтому неизбежно повторное инфицирование.

Рис. 1.2. На снимке зуб 1.6 после эндодонтического лечения. Мезиальный щечный и небный каналы обтурированы не до верхушки, однако нет явных признаков изменений в периапикальных тканях. В дистальном щечном канале виден фрагмент инструмента, канал инфицирован и есть изменения в периапикальной области. Причиной инфицирования могут быть микроподтекания из коронковой области, так как обломок инструмента не может обеспечить необходимого герметизма.

как из системы корневых каналов, так и с наружной поверхности корня. В периапикальные ткани микроорганизмы могут попадать либо из-за ошибок на этапах эндодонтического лечения, либо из-за микроподтеканий, образующихся при некачественно наложенной пломбе.

Внутрикорневая инфекция

В ходе клинических исследований было выявлено, что в случае некачественно обтурированного корневого канала выше риск возникновения изменений в периапикальных тканях на рентгенограмме, это может произойти вследствие неадекватно проведенной дезинфекции системы корневых каналов, после которой остатки инфицированных некротических масс могли остаться в канале. Повторное инфицирование может происходить при микроподтеканиях вследствие неадекватной реставрации коронковой части зуба (рис. 1.1, 1.2).

Исследования показали наличие жизнеспособных микроорганизмов в эндодонтически леченых зубах с изменениями в периапикальной области. Микроорганизмы, попавшие в периапикальные ткани различными путями, подвергаются воздействию со стороны защитных систем организма-хозяина, а также оказываются в условиях недостатка питательных веществ. Для приспособления система регуляции бактерий перестраивается, например, при недостатке азота бактерии способны утилизировать аммонийные соединения, находящиеся даже в следовых количествах. Факультативные анаэробы в условиях нехватки кислорода способны активировать альтернативные метаболические пути и таким образом выживать в этих условиях. При снижении концентрации глюкозы некоторые микроорганизмы способны активировать гены, индуцирующие синтез ферментов, позволяющий использовать в качестве источника питания другие органические вещества[7,8].

Если в сложившейся экосистеме микроорганизмы оказываются способными к жизнедеятельности, то результат лечения будет неудовлетворительным (см. рис. 1.3).

В последнее время в клинической практике очень популярными стали обтурационные материалы на носителях, при работе с которыми на рентгенограмме даже неплотно обтурированный канал может казаться хорошо обтурированным.

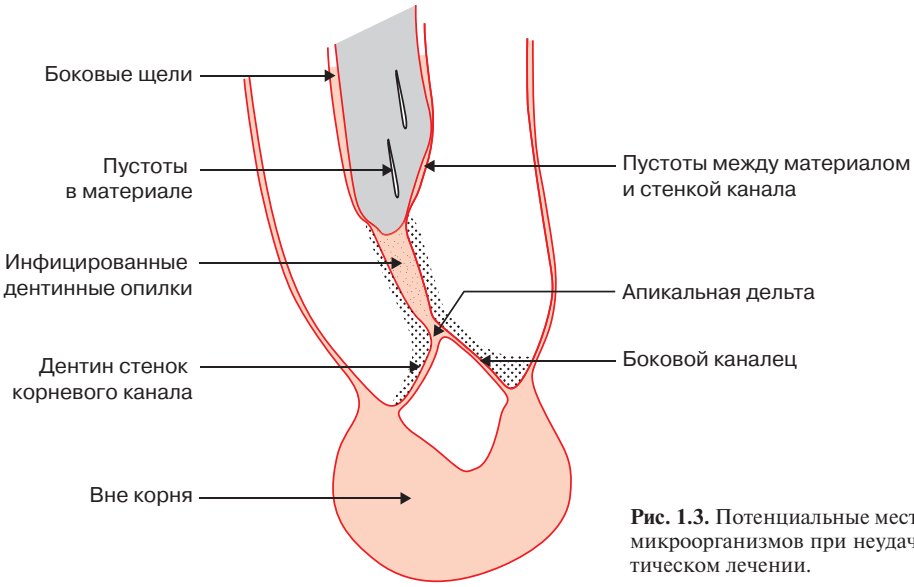

Рис. 1.3. Потенциальные места присутствия микроорганизмов при неудачном эндодонтическом лечении.

Рис. 1.4. Второй нижний моляр был запломбирован с использованием системы Термафил. Дистальный канал обтурирован не до верхушки: причина в том, что вся гуттаперча выдавилась в полость зуба при введении носителя, в канале находится только стержень. Мезиальные каналы на данном снимке выглядят хорошо обтурированными.

Рис. 1.5. Предыдущий случай после проведения повторного эндодонтического лечения. Каналы были повторно пройдены и обработаны, после чего запломбированы гуттаперчей с эндогерметиком.

Современному врачу важно помнить, что хорошая картинка на рентгенограмме — не показатель биологического состояния, а следовательно, это не является гарантией хорошего результата лечения[9]. Проведение повторного эндодонтического лечения таких случаев, как правило, не вызывает трудностей, так как причина неудачи состоит только в несоблюдении техники пломбирования и антисептической обработки канала (рис. 1.4, 1.5).

Намного сложнее перелечивать зуб в случаях, когда все принципы и этапы работы были соблюдены, уровень мануальных навыков врача высокий, а лечение все же закончилось неудачей (см. рис. 1.6, 1.7).

Инфицирование в большинстве случаев является причиной развития воспалительных реакций в периапикальной области после эндодонтического лечения. Неадекватно проведенная дезинфекция системы корневых каналов является следствием несоблюдения техники обработки канала и создает предпосылки к повторному

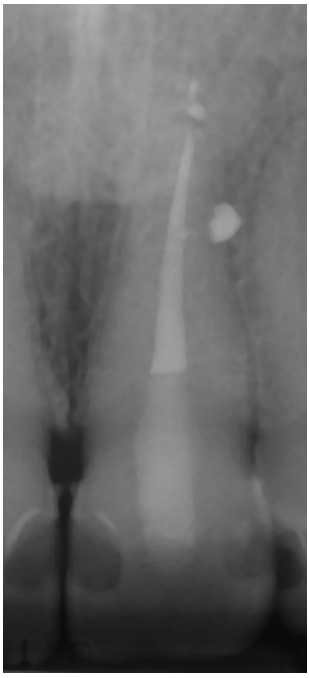

Рис. 1.6. На рентгенограмме представлен зуб 2.1 после эндодонтического лечения, каналы выглядят хорошо обтурированными, однако после проведения лечения симптоматика не исчезла. Повторное эндодонтическое лечение будет сложным, так как предыдущая попытка выполнена качественно, и, несмотря на это, симптоматика присутствует.

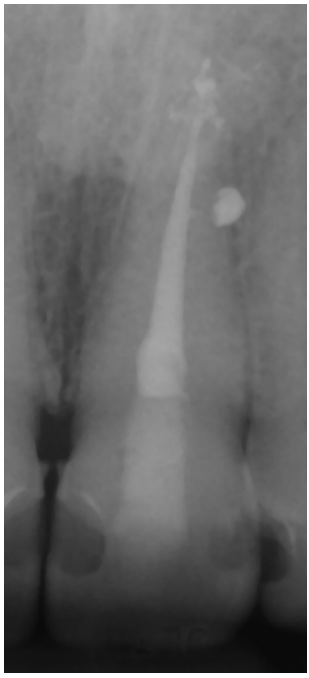

Рис. 1.7. Тот же случай после повторного эндодонтического лечения. Была проведена повторная обработка и дезинфекция, особенно тщательная в области апикальной дельты. Извлечь материал, выведенный за конечное отверстие бокового канальца, не представляется возможным.

инфицированию. Факторы, предрасполагающие к повторному инфицированию:

- несоблюдение правил асептики
- недостаточная ирригация корневого канала
- невозможность проведения инструментальной обработки корневого канала на всю длину
- необнаруженные корневые каналы
- ошибки в методике лечения
- некачественная обтурация
- некачественная реставрация коронковой части, следовательно, микроподтекания
- устойчивая микрофлора

Несоблюдение правил асептики

Исследование, проведенное среди врачей, показало, что в большинстве случаев эндодонтическое лечение проводится без коффердама[12,13]. Врачи, не использующие коффердам, часто пренебрегают и ирригационными растворами. При комбинировании этих факторов вероятность получения хорошего результата лечения снижается. Однако нет также и данных, что использование коффердама повышает число успешных случаев эндодонтического лечения.

Преподаватели стоматологических факультетов и врачи, специализирующиеся на эндодонтии, считают использование коффердама при лечении каналов зубов необходимым по следующим причинам:

- предотвращение попадания микроорганизмов из полости рта в полость зуба
- возможность безопасного использования гипохлорита натрия
- изоляция мягких тканей
- хороший обзор, что особенно важно при работе с увеличительными приборами
- более высокая скорость и удобство работы для врача

- снижение количества микроорганизмов, передающихся по воздуху
- обеспечение сухости операционного поля.

Недостаточная ирригация корневого канала

В современной стоматологии обработка корневого канала осуществляется двумя типами воздействия, механическим и медикаментозным. Эти два процесса неразрывно связаны между собой и проводятся одновременно, поэтому для их обозначения в современной литературе применяют термин «медикаментозно-инструментальная обработка корневого канала». При инструментальной обработке удаляются инфицированный детрит и дентинные опилки, тогда как препараты, применяемые для медикаментозной обработки, воздействуют на оставшиеся в канале микроорганизмы, а также проникают в боковые и дополнительные канальцы апикальной дельты, недоступные для инструмента (рис. 1.8, 1.9).

Основными свойствами раствора для обработки корневого канала являются растворяющее и бактерицидное действия. С этой целью рекомендуется применять раствор гипохлорита натрия концентрацией минимум 1%[14].

Существует большое количество разнообразных препаратов для ирригации с различными свойствами. Хорошим выбором будут хлоргексидин и йодный раствор KI, обладающие антибактериальной активностью; главный недостаток этих растворов – неспособность растворять органические остатки. Также для ирригации можно применять анестетики и гипертонический раствор, однако они не обладают какой-либо биологической активностью. Несмотря на такое разнообразие препаратов, по данным статистических исследований выбор ирригационного раствора менее всего влияет на результат лечения.

Невозможность проведения инструментальной обработки на всю длину корневого канала

Причиной невозможности прохождения канала на всю длину может быть недостаточно активное применение ирригационного раствора, особенно это касается работы в области апикальной трети корневого канала. Наибольшее количество боковых каналов имеется в области последних 3 мм канала, так называемой апикальной дельты. Существует мнение, что если канал не обработан механически, а следовательно, и медикаментозно, на последние 2–3 мм до апикального сужения, то гипотетическая зона, не подвергшаяся обработке, может достигать 6–7 мм (см. рис. 1.10).

Большое значение в обработке канала имеет выбранная методика, существует

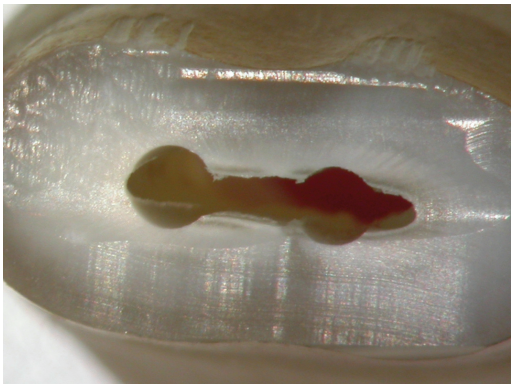

Рис. 1.8. На рисунке представлено поперечное сечение корня зуба, канал которого был обработан вращающимися никель-титановыми инструментами, область работы инструментов хорошо видна. Область, недоступная для инструментов, была обработана медикаментозно с помощью раствора для ирригации.

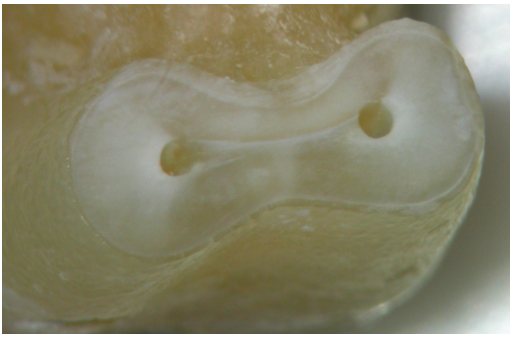

Рис. 1.9. Срез мезиального корня нижнего моляра, каналы которого были обработаны вращающимися никель-титановыми инструментами. Полностью очищенным и дезинфицированным корневой канал становится только после проведения механической и медикаментозной обработки.

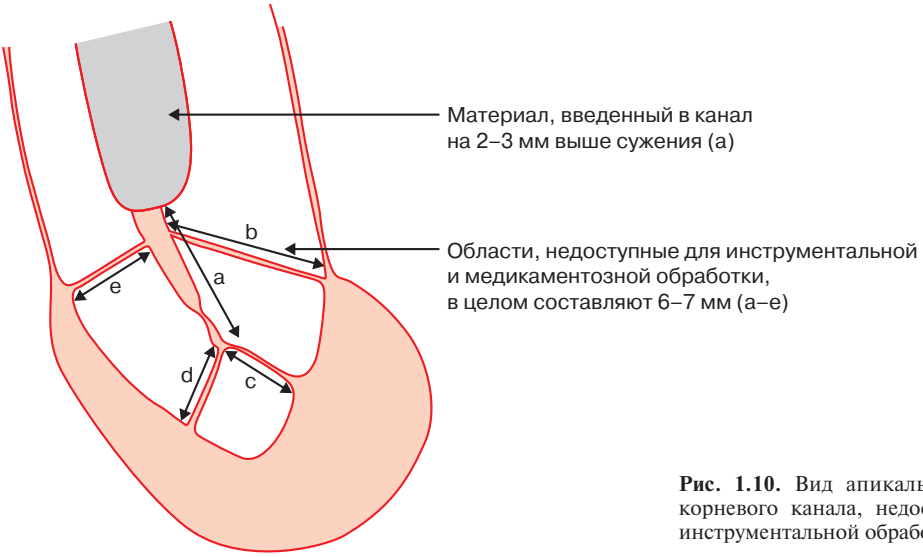

Рис. 1.10. Вид апикальной дельты корневого канала, недоступной для инструментальной обработки.

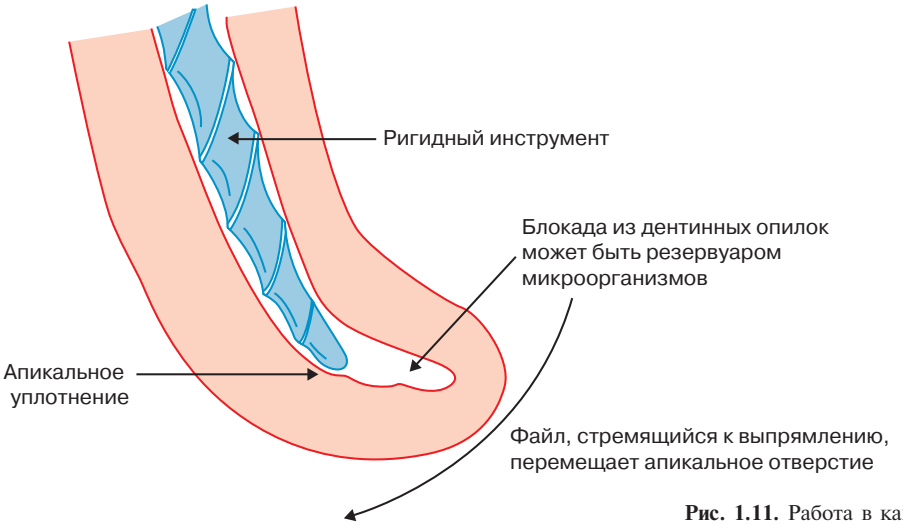

Рис. 1.11. Работа в канале ригидным файлом.

большое разнообразие методик обработки корневого канала с помощью различных инструментов. Наиболее прогрессивным и эффективным методом обработки корневых каналов в современной стоматологии считается методика Crown Down[16,17], которая проводится с помощью вращающихся никель-титановых инструментов. Основным преимуществом этой методики является последовательная обработка канала от устья до апикального отверстия, при которой инфицированный детрит, дентинные опилки и остатки пломбировочного материала из вышележащих отделов канала удаляются сразу и не проталкиваются в нижележащие, что препятствует образованию блокад. В этом основное отличие от также достаточно популярной, но уже устаревшей методики Step Back, при которой обработка канала сразу начинается с апикальной части.

Так как методика Step Back[15] проводится с помощью инструментов из нержавеющей стали, которые не обладают достаточной гибкостью, распространенной ошибкой при работе данной методикой

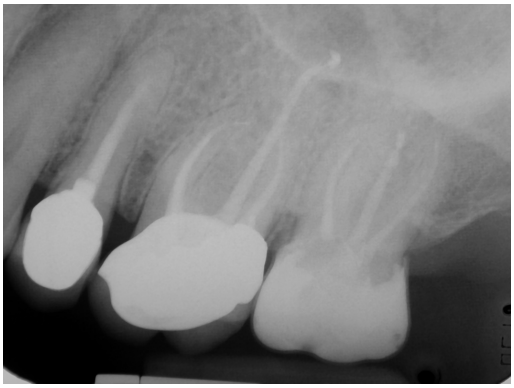

Рис. 1.12. После проведения эндодонтического лечения зуб 2.7 продолжал беспокоить, при внимательном изучении рентгенограммы выяснилось, что, возможно, присутствует второй канал в мезиальном щечном корне, который не был найден при первичном лечении.

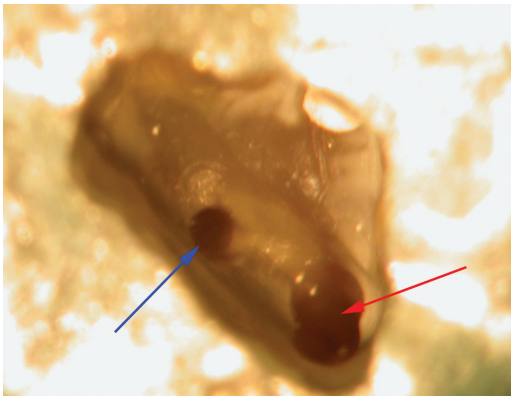

Рис. 1.13. При изучении дна полости зуба с помощью эндодонтического микроскопа определено расположение второго канала в мезиальном щечном корне (указано синей стрелкой).

является создание апикального расширения и формирование канала в форме песочных часов (см. рис. 1.11). Еще одно неудобство работы методикой Step Back — большое число используемых инструментов, тогда как при работе методикой Crown Down число используемых инструментов сокращается, что ускоряет и упрощает работу врача.

Необнаруженные корневые каналы

Достаточно часто в клинической практике встречаются случаи, когда после проведения первичного эндодонтического лечения зуб продолжает беспокоить, хотя

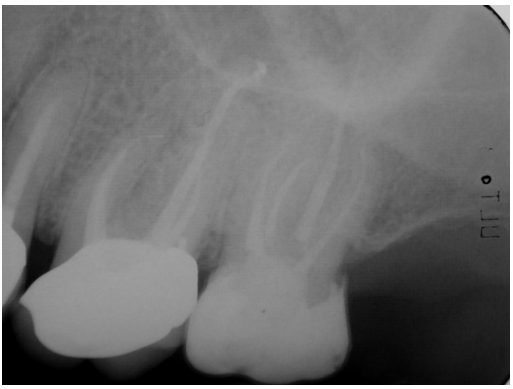

Рис. 1.14. Второй канал был найден, обработан и обтурирован.

каналы качественно обработаны и обтурированы. В таких случаях врач должен заподозрить наличие ненайденных корневых каналов, в которых остался инфицированный детрит. Для проведения повторного эндодонтического лечения таких зубов следует хорошо знать анатомию зубов и варианты количества и расположения каналов для разных групп зубов. Например, верхний первый моляр имеет два канала в мезиальном щечном корне в 78% случаев[18]. Нижний резец имеет два канала более чем в 40% случаев[19], а нижний первый моляр часто может иметь четыре канала (рис. 1.12–1.14)[20].

Ошибки в методике лечения

Ошибки, допущенные на этапах обработки корневого канала, осложняют дезинфицирование канала и, таким образом, являются предрасполагающим фактором к неудаче первичного эндодонтического лечения[21]. Распространенной ошибкой при инструментальной обработке корневого канала является создание блокады просвета дентинными опилками. Дентинные опилки являются источником инфекции, а также при работе в канале с блокадой велика вероятность создания уступа (см. рис. 1.15).

Другой ошибкой при повторном эндодонтическом лечении может быть перемещение апикального отверстия, при обтурации таких каналов довести материал ровно до верхушки сложно, поэтому каналы часто оказываются недопломбированными, между материалом и стенкой

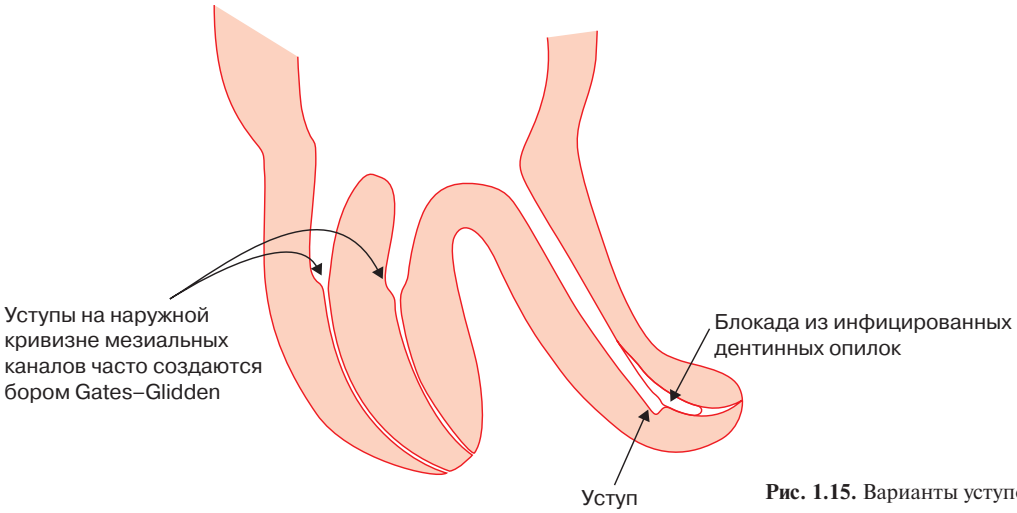

Рис. 1.15. Варианты уступов.

Рис. 1.16. Выведению материала за верхушку корня способствует чрезмерное расширение канала. В данном случае канал небного корня был слишком расширен с помощью никель-титановых инструментов, которые врач постоянно выводил за апикальное сужение. Это привело к выпрямлению апикальной части и созданию апикального отверстия в форме капли.

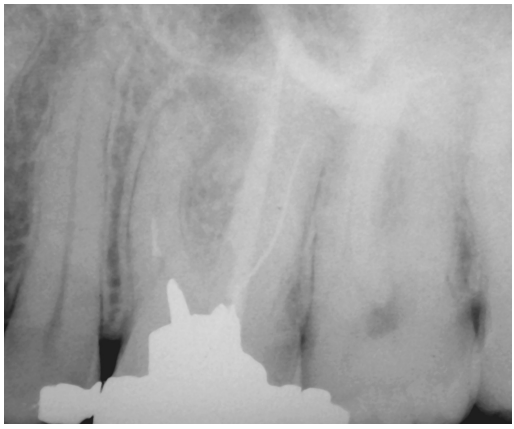

Рис. 1.17. Часто врачу бывает сложно добиться адекватной дезинфекции корневого канала. В данном случае проведение адекватной обработки осложнено наличием фрагментов инструментов в мезиальном и дистальном щечных каналах.

канала могут образовываться пустоты, в которые проникают микроорганизмы, инфицирующие периапикальные ткани[22]. К неудачному исходу эндодонтического лечения может привести перфорация, через которую также может произойти инфицирование периапикальных тканей. Основным принципом повторного лечения всех вышеперечисленных случаев будет устранение источника инфицирования (рис. 1.16–1.18)[23].

Некачественная обтурация

Основным принципом обтурации корневых каналов и реставрации коронковой части зуба является изоляция от полости рта, которая является источником инфекции. Добиться такой изоляции можно только с помощью плотно обтурированных каналов и качественно наложенной пломбы, обладающей герметизмом.

Качество обтурации корневых каналов в значительной степени зависит от используемого материала и от метода его введения в канал. Современные методы обтурации каналов с помощью разогретой гуттаперчи обеспечивают более полную трехмерную обтурацию, чем ранее применяемые методы одного штифта или

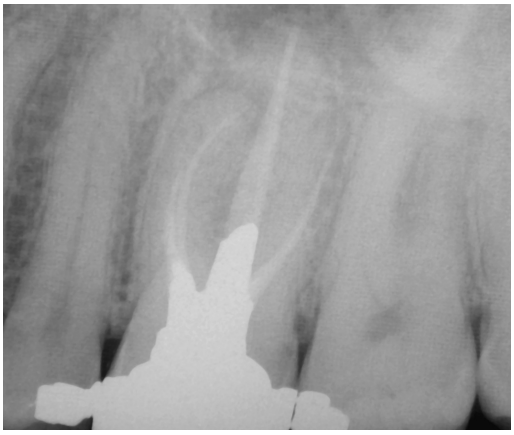

Рис. 1.18. Повторное эндодонтическое лечение проведено успешно. Все фрагменты инструментов извлечены, каналы пройдены, очищены, сформированы и обтурированы гуттаперчей с эндогерметиком. В мезиальном щечном корне были обнаружены два отдельных канала, сходящиеся в один в апикальной трети.

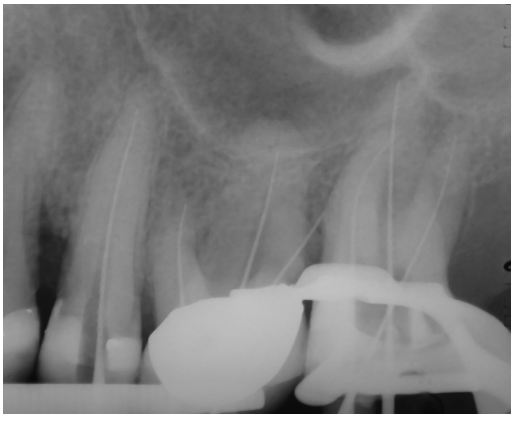

Рис. 1.20. Проведена ревизия всех корневых каналов, что хорошо видно на рентгенограмме.

серебряные штифты, которые сейчас вышли из употребления (рис. 1.19–1.21).

Важное значение имеет не только герметизм реставрации коронковой части зуба, но и плотная герметичная обтурация в области апикального отверстия[24]. Пытаясь добиться этого, врачи нередко выводят материал за верхушку корня, чему способствует чрезмерная инструментальная обработка апикальной части[25]; в исследованиях доказано, что процент удачных случаев при этом снижается[26] (см. рис. 1.22, 1.23). Однако по сравнению с прошлым в последние годы он все же

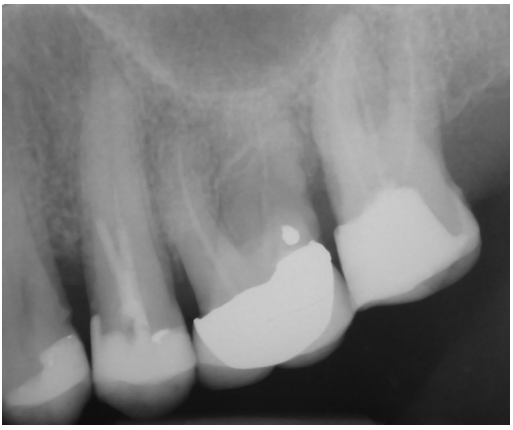

Рис. 1.19. В данном случае каналы первого верхнего премоляра и двух моляров были недостаточно обработаны и обтурированы не до верхушки, для обтурации был использован метод одного штифта. Несмотря на это, в периапикальной области нет признаков изменения; возможная причина этого в том, что во время лечения каналы еще не были инфицированы. В данном случае показана замена коронковой реставрации и проведение повторного эндодонтического лечения, прогноз благоприятный, так как явные изменения в периапикальной области отсутствуют. Дистальный щечный корень левого верхнего моляра был резецирован и запечатан амальгамой, остаток его виден на рентгенограмме. Канал необходимо обтурировать традиционным материалом для предотвращения микроподтеканий.

Рис. 1.21. Корневые каналы зуба, представленного на рентгенограмме, были запломбированы с применением метода вертикальной конденсации.

остается достаточно высоким, это связано с тем, что современные материалы для обтурации корневых каналов обладают биосовместимостью с периапикальными тканями либо инертностью к ним[27,28]. Существует ряд материалов,

Рис. 1.22. На рентгенограмме видно, что оба опорных зуба нуждаются в проведении повторного эндодонтического лечения, так как в канале мезиального опорного зуба был сломан инструмент, а в небном канале дистального опорного зуба материал выведен за верхушку, и в периапикальной области есть признаки деструкции костной ткани. Возможно, апикальная часть небного канала была чрезмерно расширена, в процессе чего в периапикальные ткани был выведен инфицированный детрит. Оба щечных канала, напротив, обтурированы не до верхушки. При проведении повторного эндодонтического лечения сложности возникнут с извлечением выведенного за верхушку материала.

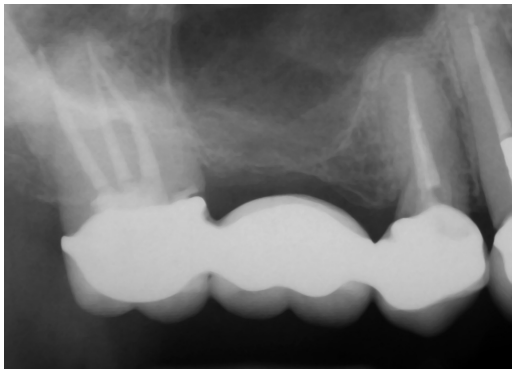

Рис. 1.23. Рентгенограмма после проведения повторного эндодонтического лечения. Фрагмент инструмента из канала мезиального опорного зуба был извлечен под контролем эндодонтического микроскопа, все каналы были заново сформированы и обтурированы техникой вертикальной конденсации.

которые обладают токсическим действием, но только в период застывания.

Довольно часто в практике встречаются случаи, когда герметичность обтурации в области апикального отверстия отсутствует даже при выведенном за верхушку материале, что приводит к просачиванию тканевой жидкости в систему корневых каналов. Компоненты тканевой жидкости являются питательными веществами для микроорганизмов, оставшихся в корневом канале, поэтому просачивание в канал тканевой жидкости приводит к их росту и размножению, а следовательно, развитию воспалительного процесса в периапикальных тканях[29].

Довольно часто в практике встречаются случаи, когда герметичность обтурации в области апикального отверстия отсутствует даже при выведенном за верхушку материале, что приводит к просачиванию тканевой жидкости в систему корневых каналов. Компоненты тканевой жидкости являются питательными веществами для микроорганизмов, оставшихся в корневом канале, поэтому просачивание в канал тканевой жидкости приводит к их росту и размножению, а следовательно, развитию воспалительного процесса в периапикальных тканях.

Некачественная реставрация коронковой части

Не менее важным фактором, чем плотная обтурация корневых каналов, является качественная реставрация коронковой части, главным критерием которой является герметичность[30]. Для успешного эндодонтического лечения герметичность коронковой реставрации является определяющим моментом, так как коронковая реставрация служит барьером, изолирующим систему корневых каналов и периапикальные ткани от микроорганизмов полости рта.

Плотно обтурированные корневые каналы предотвращают проникновение микроорганизмов в периапикальные ткани, т.е. сами по себе являются достаточно хорошим барьером. Это подтверждается как результатами исследований, так и клиническими случаями из повседневной практики врача[31,32]. Так, согласно исследованию, проведенному на 32 эндодонтически леченых зубах, не имеющих коронковой реставрации и подвергавшихся воздействию факторов окружающей среды в течение 3 мес., по истечении срока в периапикальных тканях не было выявлено каких-либо изменений[33]. В практике врача нередко встречаются случаи, когда па-

Рис. 1.24. В результате развития вторичного кариеса дистальной поверхности 4.6 зуба произошла потеря герметичности коронковой реставрации, что привело к возникновению микроподтеканий. В дистальном канале обнаружено недостаточное количество пломбировочного материала и изменения в периапикальной области, мезиальные каналы были обтурированы с использованием серебряных штифтов, в периапикальной области также имеются изменения. Перед проведением повторного эндодонтического лечения необходимо снять коронковую реставрацию.

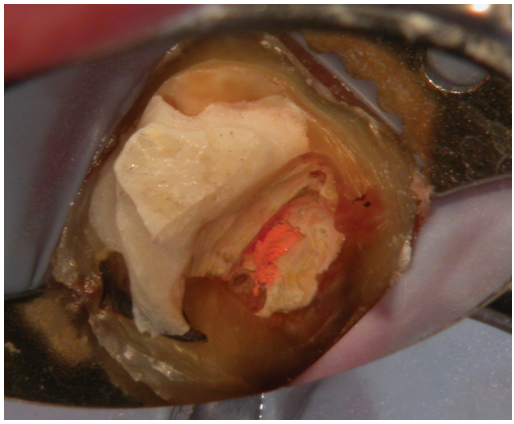

Рис. 1.25. Коронка была снята с помощью долота Coupland, под ней обнаружился материал культи, поверхностный слой которой был снят бором из карбида вольфрама.

Рис. 1.26. После удаления остатков материала культи с помощью ультразвуковой насадки был обнаружен вторичный кариес, ставший причиной микроподтеканий, и недостаточно очищенное дно полости зуба.

циенты не имеют реставраций эндодонтически леченых зубов или имеют некачественные реставрации в течение нескольких лет, а изменений в периапикальных тканях не наблюдается и какая-либо симптоматика отсутствует.

Однако, несмотря на эти данные, не рекомендуется пренебрегать качеством коронковой реставрации, так как наилучшего результата можно достичь только качественно проведенным эндодонтическим лечением и созданием хорошей реставрации[34].

Также важно предотвратить попадание слюны при работе с помощью коффердама (см. рис. 1.24–1.29).

Устойчивая микрофлора

Состав микрофлоры корневых каналов после неудачного эндодонтического лечения и в каналах до проведения лечения различен[35,36]. Корневые каналы нелеченых зубов до обработки обычно содержат смешанную микрофлору, где преобладают грамотрицательные анаэробные палочки. По данным микробиологических исследований, из канала после неудачно проведенного эндодонтического лечения удается высеять только 1–2 вида грамположительных микроорганизмов. Данные таких исследований нельзя считать абсолютно верными, так как возможность успешного забора материала из канала в процессе повторного лечения сомнительна. Однако такие исследования проводятся, например, по данным Sundqvist, в 38% случаев из каналов после неудачного эндодонтического лечения высеивается *Enterococcus faecalis*[34].

Штаммы *E. faecalis* устойчивы к воздействию медикаментозных препаратов,

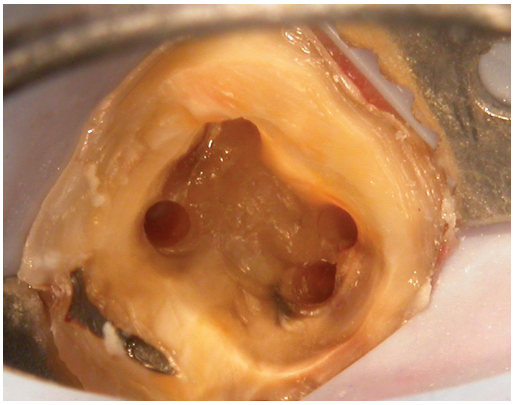

Рис. 1.27. Кариозный дентин был удален, каналы заново обработаны и дезинфицированы.

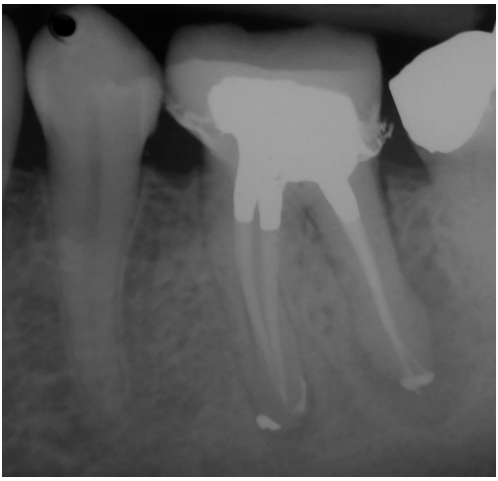

Рис. 1.28. На рентгенограмме, сделанной после лечения, видно, что каналы обтурированы до верхушки, коронковая часть зуба восстановлена с помощью вкладки и временной пластмассовой коронки. При обтурации был использован метод вертикальной конденсации.

например, гидрооксида кальция, поэтому могут присутствовать в виде моноинфекции. Также из каналов зубов после неудачно проведенного эндодонтического лечения удается высеивать дрожжеподобные грибы рода *Candida*[38], которые устойчивы к большинству препаратов для медикаментозной обработки канала[39]. В последнее время для исследования микрофлоры обтурированных корневых каналов стали применять метод ПЦР, что позволило обнаружить штаммы микроорганизмов, которые ранее редко удавалось выделить, что говорит о большем разно-

Рис. 1.29. На рентгенограмме, сделанной через 6 месяцев после лечения, видны признаки регенерации костной ткани в периапикальной области, что является хорошим прогнозом для данного зуба.

образии микрофлоры корневого канала, чем считалось ранее[37].

Колонизация микроорганизмов на наружной поверхности корня

В некоторых случаях микроорганизмы могут прикрепляться к наружной поверхности корня вокруг апикального отверстия. Такие колонии представляют собой тонкую пленку, прикрепленную к органическому или неорганическому субстрату, матрикс которой составляют продукты внеклеточного обмена[44]. Такие колонии могут располагаться не только на поверхности корня, но и в грануляциях периапикальных тканей[45]. Чаще всего удается выделить такие виды микроорганизмов, как *Actinomyces israelii* и *Propionibacterium propionicum*[40–43].

Организованные в виде пленки колонии обладают устойчивостью к воздействию факторов защиты макроорганизма. Традиционными методами инфекцию с такой атипичной локализацией удалить не удается, поэтому традиционные методы лечения в таких случаях следует совмещать с методами эндодонтической хирургии[46]. Не рекомендуется пытаться удалить такую пленку с помощью медикаментозных препаратов, выведенных за апикальное отверстие, так как многие из них обладают цитотоксическим действием на

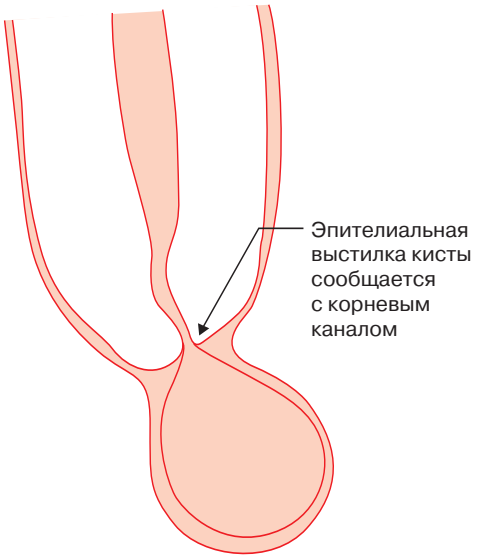

Рис. 1.30. Апикальная киста.

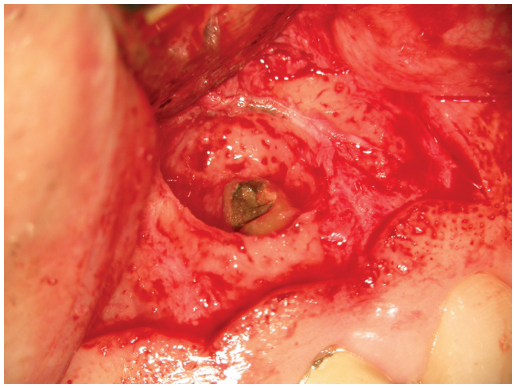

Рис. 1.31. Корневая киста верхнего центрального резца. Возможно, это апикальная киста, так как апикальная часть корня находилась в полости кисты.

ткани, а их антибактериальное действие может быть нейтрализовано тканевой жидкостью.

Следует также отметить, что неудачные результаты лечения, обусловленные только лишь колонизацией микроорганизмов на наружной поверхности корня, чрезвычайно редко встречаются в повседневной практике.

КИСТЫ

При обнаружении в периапикальной области очага изменений с четкими контурами диаметром более 1 см необходимо провести дифференциальную диагностику с корневой кистой.

Корневые кисты бывают:

- *апикальная киста* (или «застойная») – полость, выстланная эпителием и сообщающаяся с системой корневых каналов (рис. 1.30, 1.31)
- *истинная киста* – полость с эпителиальной выстилкой, не сообщающаяся с системой корневых каналов (рис. 1.32).

Так как апикальная киста сообщается с системой корневых каналов, то заживление, как правило, происходит после проведения качественного эндодонтического лечения[47]. В случае с истинной кистой требуется хирургическое лечение. Однако перед тем как приступить к хирургии, следует провести качественную дезинфекцию корневых каналов.

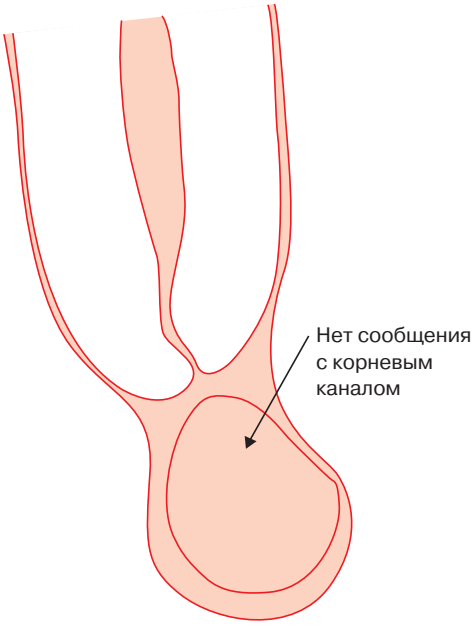

Рис. 1.32. Истинная киста.

ТРЕЩИНЫ И ПЕРЕЛОМЫ КОРНЕЙ И КОРОНОК ЗУБОВ

В практике врача-стоматолога довольно часто встречаются случаи переломов и трещин как корней, так и коронок зубов, причиной чего могут быть травмы либо ошибки при работе эндодонтическими

Рис. 1.33. Эндодонтическое лечение данного зуба невозможно из-за вертикального перелома корня.

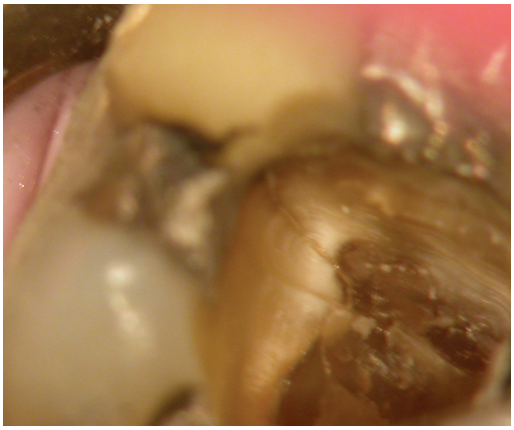

Рис. 1.34. При диагностике переломов большое значение имеют хорошее освещение и увеличение. Этот зуб имеет микротрещину, идущую по щечной стенке и продолжающуюся в один из мезиальных каналов. В ряде случае переломы можно обнаружить по изменению цвета.

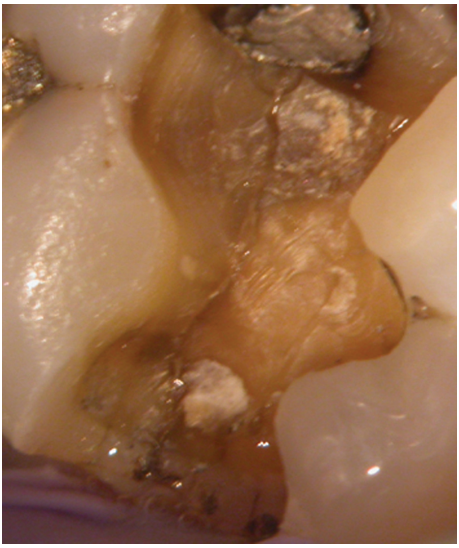

Рис. 1.35. Вертикальный перелом нижнего моляра, линия перелома проходит от дистальной стенки зуба к мезиальной. Данный зуб не подлежит лечению.

Рис. 1.36. В данном случае показано проведение повторного эндодонтического лечения второго верхнего моляра. На рентгенограмме видно, что в два канала были введены серебряные штифты недостаточной длины, а в мезиальном щечном канале пломбировочный материал отсутствует.

инструментами. Локализация линий перелома или трещины может быть самая различная, они могут проходить продольно, иметь сообщение с полостью рта, проходить через дно полости зуба и т.д. Наличие перелома или трещины не является абсолютным показанием к удалению зуба, вопрос о сохранении зуба с переломом или трещиной будет решаться отдельно в каждом конкретном случае после тщательной оценки ситуации. Для получения большего количества информации о состоянии линии перелома или трещины, окружающих их мягких и твердых тканей полезно использовать дополнительные методы обследования, например эндодонтический микроскоп, бинокуляры и различные индикаторы-красители. После принятия решения о лечении выбирается метод лечения, который будет зависеть от локализации перелома или трещины; в любом случае перед началом работы целесообразным будет укрепление зуба с помощью ортодонтического кольца во избежание дальнейшего перелома. После проведения эндодонтичес-

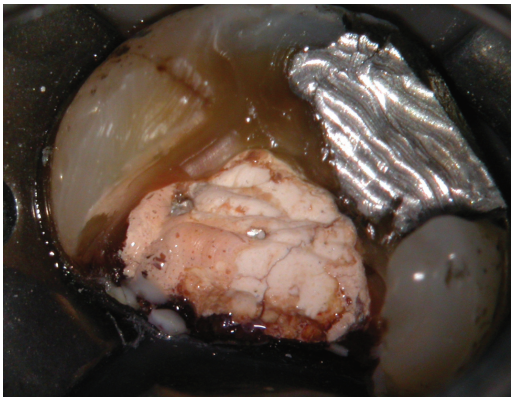

Рис. 1.37. После удаления поверхностного слоя материала, из которого была восстановлена культя, обнаружились головки серебряных штифтов.

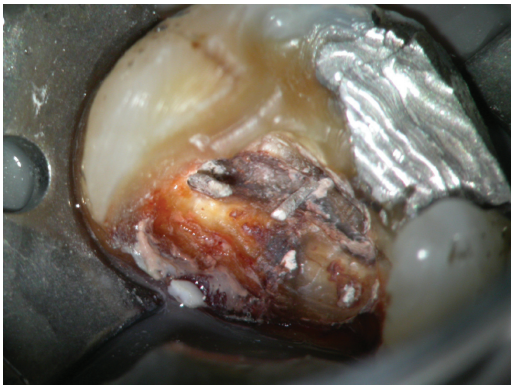

Рис. 1.38. Остатки материала культи были удалены с помощью ультразвука, так что штифты остались неповрежденными и их возможно захватить щипцами Steiglitz и осторожно извлечь.

кого лечения проводят реставрацию коронковой части с обязательным перекрытием линии перелома (см. рис. 1.33–1.44).

Абсолютным показанием к удалению является только наличие продольного перелома. Основным отличием продольной трещины от продольного перелома зуба является наличие двух или более подвижных относительно друг друга фрагментов.

Довольно сложным для лечения является случай, когда линия перелома проходит через дно полости зуба. Иногда такие зубы не подлежат лечению, хотя в некоторых случаях есть возможность закрытия трещины, реставрации коронковой части и продления функционирования данного зуба на несколько лет.

Рис. 1.39. Серебряные штифты извлечены из канала целиком.

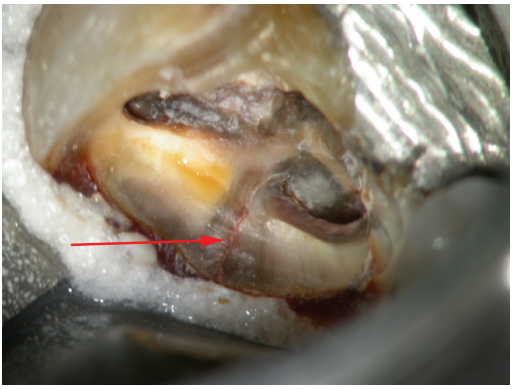

Рис. 1.40. После удаления кариозного дентина и очищения дна полости зуба стала видна линия перелома, которая начинается от мезиальной стенки, проходит через дно и продолжается в канал зуба. Данный зуб не подлежит лечению.

ОШИБКИ В ДИАГНОСТИКЕ И ВЫБОРЕ МЕТОДА ЛЕЧЕНИЯ

Для постановки правильного диагноза важно соблюдать установленную последовательность в проведении клинического обследования пациента. При определении жизнеспособности пульпы данные основных методов обследования следует подкреплять проведением дополнительных методов. Врачу важно помнить, что поспешность в процессе постановки диагноза может привести к неверной диагностике и лечению «не того» зуба (см. рис. 1.45–1.47).

РЕАКЦИЯ НА ИНОРОДНОЕ ТЕЛО

В редких случаях причиной неудачного результата лечения может быть не мик-

Рис. 1.41. После депульпирования первого нижнего моляра симптоматика осталась. Тщательный анализ рентгенограммы показал наличие очага изменения костной ткани в области обоих корней, что может указывать на перелом.

Рис. 1.42. Точками показаны границы очага изменения.

Рис. 1.43. Ортодонтические кольца – хорошее решение для укрепления зубов с переломом на время проведения эндодонтического лечения.

Рис. 1.44. На время лечения кольцо можно зацементировать на зубе, что не только укрепит зуб, но и облегчит наложение коффердама.

робный фактор, а попавшие в периапикальные ткани инородные частицы, вызывающие развитие воспалительной реакции[48]. Это могут быть нерастворимые частицы пломбировочных материалов, выведенных за верхушку, например, гуттаперчевыми штифтами, загрязненные частицы талька с перчаток[49].

Воспалительная реакция может быть спровоцирована целлюлозным компонентом бумажных пинов или ватных валиков[50]. Полисахаридные цепи целлюлозы не перерабатываются ферментативными системами иммунных клеток, в результате чего целлюлоза может долгое время находиться в тканях.

Некоторые врачи оставляют зуб открытым на некоторое время для обеспечения оттока воспалительного экссудата, однако делать это нежелательно, так как через корневые каналы частицы пищи могут протолкнуться в периапикальные ткани.

В очень редких случаях реакция тканей может быть вызвана кристаллами холестерина, которые высвобождаются при дезинтеграции иммунных клеток.

Осложнения, возникающие в такой ситуации, с трудом поддаются лечению, так как извлечь такие частицы традиционными методами не представляется возможным, поэтому, если зуб продолжает беспокоить, следует прибегнуть к хирургическому лечению.

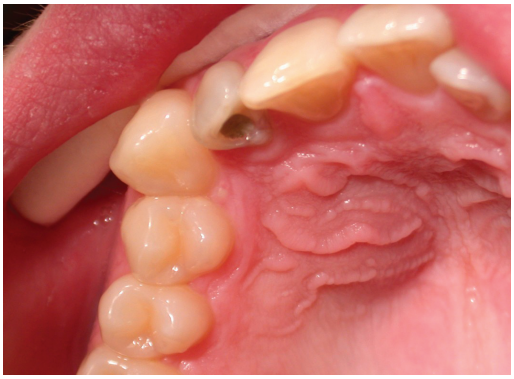

Рис. 1.45. Верхний правый резец был запломбирован амальгамой, возможно, было проведено эндодонтическое лечение. На небе обнаружено выбухание значительного размера, так как центральный резец и клык выглядят интактными; есть основание предположить, что это абсцесс, который сформировался в результате инфицирования периапикальных тканей через канал латерального резца. Однако для уточнения причинного зуба следует провести рентгенологическое исследование и тесты на витальность пульпы центрального резца и клыка, так как, несмотря на внешне интактный вид, зубы могут быть девитальные, например, в результате травмы.

Рис. 1.46. После проведения эндодонтического лечения первого верхнего моляра пациент продолжал жаловаться на боли в этом зубе. При тщательном обследовании температурная проба показала наличие необратимого пульпита второго моляра.

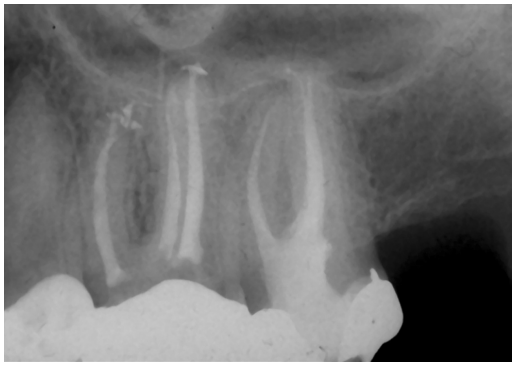

Рис. 1.47. После проведения эндодонтического лечения второго моляра жалобы прекратились. Повторное эндодонтическое лечение первого моляра не потребовалось, так как причиной болей был соседний зуб.

ЗАЖИВЛЕНИЕ С ОБРАЗОВАНИЕМ РУБЦА

Образование рубца, или фиброзирование, не считается неудачным исходом лечения. Это может произойти после проведения хирургических операций, особенно когда щечная или язычная пластинка была перфорирована в результате распространения поражения. В результате может произойти неравномерное восстановление зоны разрежения.

НЕВРОЛОГИЧЕСКИЕ ПРОБЛЕМЫ

Невропатическая боль определяется Международной ассоциацией по изучению боли как боль, причиной которой является прямое повреждение или дисфункция нерва. Возникновение болей такого характера возможно в любой области тела человека, челюстно-лицевая область – не исключение. Причинами повреждения нервных стволов наиболее часто являются механическое повреждение, инфицирование, которые могут произойти и в процессе хирургического вмешательства.

Обычно под термином «атипичные лицевые боли» подразумевают хронические, необъяснимые с медицинской точки зрения болевые ощущения в области лица. К атипичным лицевым болям относятся фантомные зубные боли, которые могут возникать после любых вмешательств в ЧЛО, например, после консервативного эндодонтического лечения или манипуляций эндодонтической хирургии, а также травм[51]. Такие боли не проходят после проведения повторного эндодонтического лечения.

В исследованиях Marbach отмечалось, что в 7% случаев после проведения эндодонтического лечения зуб продолжал беспокоить в течение 1 мес. Среди них в 3–6% случаев отмечались признаки фантомных зубных болей[52]. Диагностировать наличие фантомных зубных болей можно по следующим признакам:

Джон С. Роудз

ПОВТОРНОЕ ЭНДОДОНТИЧЕСКОЕ ЛЕЧЕНИЕ
Консервативные и хирургические методы

Перевод с английского

Главный редактор: *В.Ю.Кульбакин*
Ответственный редактор: *Е.Г.Чернышова*
Корректор: *Е.Ю.Косенкова*
Компьютерный набор и верстка: *С.В.Шацкая, А.Ю.Кишканов*

ISBN 5-98322-460-3

Лицензия ИД №04317 от 20.04.01 г.
Подписано в печать 17.10.08. Формат 70×100/16.
Бумага мелованная. Печать офсетная. Объем 13,5 п.л.
Гарнитура Таймс. Тираж 3000 экз. Заказ №Т-1447

Издательство «МЕДпресс-информ».
119992, Москва, Комсомольский пр-т, д. 42, стр. 3
Для корреспонденции: 105062, Москва, а/я 63
E-mail: office@med-press.ru
www.med-press.ru

Отпечатано в ОАО ПИК «Идел-Пресс»
в полном соответствии с качеством предоставленных материалов.
420066, г. Казань, ул. Декабристов, 2