Маммография

100 клинических случаев

Mammography Casebook

100 Studies in Breast Imaging

Uwe Fischer, M.D.
Professor
Women's Health Care Center
Goettingen, Germany

Friedemann Baum, M.D.
Women's Health Care Center
Goettingen, Germany

With contributions by
Laszlo Fuezesi and Dorit von Heyden

1715 illustrations
168 tables

Thieme
Stuttgart • New York

Уве Фишер, Фридеманн Баум

Маммография

100 клинических случаев

Перевод с английского

Под общей редакцией проф. ***Н.В.Заболотской***

Москва
«МЕДпресс-информ»
2009

УДК 616-073.75:618.195/.197
ББК 53.6
Ф88

Все права защищены. Никакая часть данной книги не может быть воспроизведена в любой форме и любыми средствами без письменного разрешения владельцев авторских прав.

Авторы и издательство приложили все усилия, чтобы обеспечить точность приведенных в данной книге показаний, побочных реакций, рекомендуемых доз лекарств. Однако эти сведения могут изменяться.

Внимательно изучайте сопроводительные инструкции изготовителя по применению лекарственных средств.

Перевод с английского: ***В.А.Климов***

Фишер У.

Ф88 Маммография: 100 клинических случаев / Уве Фишер, Фридеманн Баум ; Пер. с англ. ; Под общ. ред. проф. Н.В.Заболотской. – М. : МЕДпресс-информ, 2009. – 368 с. : ил.

ISBN 5-98322-471-9

В настоящем руководстве, посвященном преимущественно лучевым методам исследования молочной железы, рассматриваются результаты ультразвукового, рентгеновского, магнитно-резонансного и других исследований, проведенных в 100 конкретных клинических наблюдениях. Анализ приведенных данных и их алгоритм позволяют раскрыть роль этих диагностических методов в распознавании основных встречающихся в клинической практике заболеваний молочной железы, в первую очередь рака.

Книга предназначена для специалистов в области лучевой диагностики, онкологов, рентгенологов, семейных врачей.

УДК 616-073.75:618.195/.197
ББК 53.6

ISBN 1-58890-350-8

© 2005 of the original English language edition by Georg Thieme Verlag KG, Stuttgart, Germany. Original title: «Mammography Casebook», by U.Fischer; F.Baum

ISBN 5-98322-471-9

© Издание на русском языке, перевод на русский язык, оформление, оригинал-макет. Издательство «МЕДпресс-информ», 2009

Предисловие к русскому изданию

Уважаемые коллеги!

С большим «профессиональным» удовольствием спешу представить вашему вниманию одну из наиболее интересных и хорошо систематизированных научных работ по диагностической маммологии.

В книге представлен единообразный, методически выверенный подход к суммарной клинико-диагностической оценке данных, полученных с помощью различных способов визуализации молочных желез. Вся работа подчинена идее стандартизации в оценке данных. Это предполагает достижение наилучшего восприятия и единой формы анализа.

Лишь у очень опытных диагностов в ряде случаев может создаться впечатление о том, что излишняя стандартизация приводит порой к выхолащиванию полученных данных. При этом более творческий подход к интерпретации изображения позволил бы более правильно расставить диагностические акценты. В то же время в глобальных масштабах возможного всеобщего скрининга рака молочных желез данная работа, пожалуй, **не имеет себе равных**.

Обращаю внимание читателя на то, что данное издание является лишь переводом и в книге отражена точка зрения наших немецких коллег.

Профессор кафедры ультразвуковой диагностики,
член исполкома Российской ассоциации
специалистов ультразвуковой диагностики
Н.В.Заболотская

Предисловие

Рак молочной железы во многих частях земного шара является сегодня одной из наиболее часто встречающихся злокачественных опухолей у женщин. Кроме того, это одна из лидирующих причин смерти женщин от рака. По сравнению с ситуацией со многими другими злокачественными опухолями, современные методы исследования чаще всего позволяют проводить раннюю диагностику рака молочной железы у женщин при отсутствии клинических симптомов заболевания. Чем раньше обнаружено злокачественное перерождение тканей молочной железы, тем лучше в общей сложности и прогноз заболевания. Естественно, это достигается не только обнаружением подозрительного опухолевого очага. Во многих ситуациях, представленных далее, природу поражения уточняют, выполняя дополнительные методы исследования и/или чрескожную биопсию. Кроме того, в случае развития злокачественного процесса, необходимо исключить или верифицировать наличие дополнительных проявлений рака. Полное диагностическое обследование – предпосылка для достижения лучшего индивидуального результата работы, с одной стороны, и уменьшения количества необоснованных открытых биопсий – с другой.

За последние годы терминология и стратегические подходы в диагностике заболеваний молочной железы значительно расширились в сравнении с другими областями диагностических исследований. Диагностические ограничения определенных методов получения изображения могут быть компенсированы с помощью выполнения дополнительных исследований. Чтобы получить максимум диагностической информации, необходимой для проведения лечения, важно быть хорошо информированным о преимуществах и слабых сторонах как клинического обследования, так и различных методов визуализации молочной железы (рентгеновского, ультразвукового и магнитно-резонансного). Многочисленные исследования оценили эффективность и ограничения к использованию каждого из этих компонентов диагностики рака молочной железы. Так, рентгеновская маммография (РМ) остается в настоящее время основополагающим методом ранней диагностики рака молочной железы. Она позволяет выявлять злокачественный процесс на ранних стадиях его развития путем визуализации минимальных размеров опухоли, что позволяет значительно улучшить прогноз заболевания. Кроме того, проведение РМ позволяет выявлять скрытые злокачественные процессы у женщин без клинических проявлений заболевания. В связи с этим рентгеновская маммография продолжает оставаться обязательным видом исследования.

Однако скрининговые программы, проведенные в европейских странах и США, показали одно главное ограничение РМ к ее использованию. Чувствительность РМ у женщин с повышенной плотностью паренхимы молочной железы значительно снижена.

Дополнительное проведение ультразвукового исследования (УЗИ) молочных желез у женщин с повышенной плотностью паренхимы часто компенсирует ограниченные возможности РМ в этих случаях. Особенно в руках опытного специалиста, ультразвуковое исследование позволяет визуализировать недоступные для РМ области повышенной плотности молочной железы.

Ультразвуковое исследование не оказывает неблагоприятного влияния на здоровье пациента, и это еще одна из причин его использования в качестве стандартного метода при обследовании молодых женщин, а также в диагностическом алгоритме у больных с неопределенными пальпируемыми находками в молочных железах. В отличие от РМ и УЗИ молочных желез, магнитно-резонансная (МР) маммография не только обеспечивает информацию о морфологии поражений молочной железы, но и, за счет определения васкуляризации, характеризует природу метаболического процесса. Как и РМ, МР-исследование молочных желез является высокостандартизированной процедурой, которая при этом позволяет получить целую серию последовательных изображений. Специальная постобработка МР-изображения позволяет акцентировать внимание на подозрительных и сложных для окончательной интерпретации данных.

В дополнение к важности адекватного использования различных методов исследования в алгоритме диагностики заболеваний молочной железы, методов оценки и анализа изображения, обследования и терапевтические мероприятия должны быть согласованы с национальными и международными стандартами. Качество изображения маммографии, например, классифицируется согласно PGMI-критериям Британской национальной скрининговой программы здоровья молочной железы (NHSBSP). Основа для терминологии и исследования поражений, используемая в анализе маммографических изображений, была представлена в BI-RADS™ словаре Американской радиологической коллегии (ACR) и используется с тех пор, как твердо отработанная в немецкоговорящих странах Европы. Аналогичный словарь US-BIRADS, служащий как

основа для анализа изображений ультразвукового исследования молочной железы, представила рабочая группа по эхографии молочной железы «Deutsche Gesellschaft für Ultraschall in der Medizin» (DEGUM, German Society for Medical Ultrasound Applications). Для интерпретации и исследования МР-маммограмм используется так называемая Геттингенская шкала и ее производное словосочетание: MRM-BIRADS-классификация. Новые аспекты интерпретации МР-маммографии относятся к степени накопления контраста в нормальной паренхиме (MRM-тип плотности 1–4) и интерпретации двигательных/субтракционных артефактов в изображении (MRM-ряд артефактов 1–4). Оба параметра определяют степень диагностической чувствительности исследования. Иллюстрированные описания представленных классификаций входят в эту книгу в табличной форме как приложение.

Выявление подозрительных находок в молочной железе обычно требует проведения дальнейших диагностических процедур. В представленных клинических случаях мы показываем примеры, где диагностические алгоритмы соответствуют хорошо обоснованным директивам и стандартам. В некоторых ситуациях, однако, отклонения от стандартного курса действий представлены с целью иллюстрации альтернативных мероприятий, когда этого требует индивидуальный подход или пожелания пациентов.

Эта книга предлагает читателю возможность провести обсуждение и сделать выводы на 100 клинических примерах диагностики заболеваний молочной железы. Каждый случай включает информацию о жалобах, анамнезе жизни, степени факторов риска и клинических данных. Читатель может рассматривать представленный материал исследований в собственном видении и прийти к собственным выводам. Он может использовать анализ и описание изображений, так же, как и создание программы обследования после принятия во внимание возможных отличий в диагнозе. В каждом случае представленные сопроводительные комментарии объясняют выполненные диагностические процедуры и фактический, часто гистологически подтвержденный, окончательный диагноз. Таким образом, заинтересованный читатель может достичь максимального учебного эффекта.

Поскольку большинство из представленных изображений в этой книге являются цифровыми, они имеют высокое качество без потери информативности. Это обеспечивает читателя материалом, позволяющим провести реалистическую оценку. Есть только несколько исключений, когда маммография выполнялась пациентам вне пределов нашей клиники. Если нет указаний, что исследования выполнены не авторами, все эхограммы молочной железы были выполнены Logic 5 (General Electric MS). Цифровые маммограммы были выполнены с использованием полного поля цифровой системы маммографии Senograph 2000D (General Electric MS). МР-маммография и МР-вмешательства были выполнены с использованием системы Echospeed (General Electric MS). Стереотаксические вмешательства были выполнены на интервенционном столе Lorad (Medicor). Система Vacora (Bard) использовалась для стереотаксической вакуумной биопсии.

Особую благодарность за помощь в подготовке книги выражаем команде Геттингенского маммодиагностического центра: Anja El Hajab, Doris Hermes, Gudrun Meyer, Jutta Rüschoff и Christina Vujecic.

Уве Фишер,
Фридеманн Баум

Содержание

Номер клинического случая выделен **жирным** шрифтом, страницы – обычным

Аденоз **37**, 160; **39**, 169; **49**, 209; **61**, 257
– опухолевидный **73**, 305; **79**, 319
– очаговый **26**, 116; **42**, 181; **65**, 273
– склерозирующий **41**, 177; **97**, 355
Аденома **7**, 41
Аденома, тубулярная **28**, 125
Аденомиоэпителиома **99**, 359
Ангиосаркома **24**, 109
Артериосклероз **80**, 321
Артефакты
– красящие вещества **82**, 325
– крем **93**, 347
– волосы **89**, 339
Атерома **91**, 343
Болезнь Педжета **78**, 317
Гамартома **38**, 164; **57**, 240; **99**, 359
Гель, истечение **32**, 140, 141
Гематома **38**, 164
Гинекомастия **39**, 166, 168
Дуктография **43**, 182
Имплантат, разрыв **34**, 149
Карцинома
– дольковая, *in situ* **57**, 241
– дольковая инвазивная **16**, 77; **20**, 93; **21**, 97; **45**, 193; **49**, 209; **55**, 233; **66**, 277
– медуллярная **1**, 17; **27**, 121
– мультицентрическая **41**, 177; **48**, 205
– папиллярная инвазивная **54**, 229
– протока инвазивная **4**, 29; **5**, 33; **8**, 45; **40**, 173; **59**, 249; **62**, 261; **71**, 297; **72**, 301; **77**, 315; **84**, 329; **88**, 337; **98**, 357; **100**, 361
– протока, *in situ* (DCIS) **2**, 21; **3**, 24; **6**, 37; **14**, 69; **17**, 81; **40**, 173; **46**, 197; **81**, 323
– – многоочаговая **71**, 297
– протока минимально инвазивная **85**, 331; **95**, 351
– тубулярная **42**, 181; **53**, 225; **69**, 289
Карцинома муцинозная **6**, 37
Карциносаркома **74**, 309
Кисты **12**, 60
– масляная **96**, 353
– осложненная **18**, 84
Лимфаденит **34**, 149
Липома **25**, 113
Мастит, очаговый **19**, 89
– послеоперационный **52**, 220
Мастопатия, фиброзно-кистозная **3**, 25; **72**, 301; **73**, 305
Некроз жировой **47**, 201; **96**, 353
Папиллома, внутрипротоковая **3**, 25; **20**, 93; **40**, 173; **43**, 185; **90**, 341
Папилломатоз, внутрипротоковый **22**, 101; **40**, 173
Подагра **56**, 237

Рецидив локальный **58**, 245
– карцинома протока инвазивная **67**, 281
– карцинома дольковая инвазивная **64**, 269
Рубец радиальный **86**, 333
Травма ожоговая **92**, 344
Укус насекомого **83**, 327
Фиброаденома **24**, 109; **27**, 121; **69**, 289; **76**, 313; **87**, 335
– гигантская **94**, 349
– мукоидная **44**, 189; **60**, 253
– периканаликулярная **63**, 265

Классификация TNM рака молочной железы

Рак молочной железы классифицируется на основании гистопатологии первоначальной опухоли (стадия T), состояния региональных лимфатических узлов, подтверждаемого гистологически (стадия N), и наличия отдаленных метастазов (стадия M).

В случае множественных синхронных карцином, существующих одновременно в одной молочной железе, категорию T определяют по размеру наибольшей опухоли. Если карцинома обнаруживается в обеих молочных железах, каждая молочная железа классифицируется отдельно. Размер инвазивных карцином определяется, основываясь только на размере инвазивного компонента.

TX – первичная опухоль не может быть оценена (например: отсутствие гистологического подтверждения)
T0 – отсутствие определяемой первичной опухоли (приставка p прибавляется, если имеется гистологическое подтверждение)
pTis – преинвазивная карцинома протока *in situ* (DCIS) или дольковый рак *in situ* (LCIS), или болезнь Педжета соска без DCIS, LCIS, или инвазивная опухоль молочной железы (если инвазивная опухоль, DCIS или LCIS обнаруживается в молочной железе, заболевание стадируется по этим нозологиям)
pT1 – опухоль ≤20 мм
T1mic – микроинвазивная: базальная мембрана инвазирована в одном или более участке. Глубина инвазии не превышает 1 мм
pT1a – опухоль ≤5 мм
pT1b – 5 мм<опухоль≤10 мм
pTlc – 10 мм<опухоль ≤20 мм
pT2 – 20 мм<опухоль≤50 мм
pT3 – опухоль >50 мм
pT4 – опухоль любого размера с прямым распространением на кожу или стенку грудной клетки*
pT4a – инвазия стенки грудной клетки
pT4b – отек кожи (включая лимонную корочку), или изъязвление кожи, или сателлиты в коже железы**
pT4c – T4a+b
pT4d – воспалительная форма карциномы (воспалительный рак без доказательства опухоли в молочной железе и отрицательной биопсии кожи классифицируется как pTX)
N – обозначает гистологическое состояние региональных лимфатических узлов (группы лимфатических узлов). Это подразумевает включение не менее 6 лимфатических узлов первого уровня.
NX – недостаточно данных для оценки состояния регионарных лимфатических узлов (например: удалены ранее или нет препаратов)
pN0 – нет признаков поражения метастазами региональных лимфатических узлов
pN1 – выявлены метастазы в смещаемых подмышечных лимфатических узлах на стороне поражения
pN1a – только микрометастазы (≤2 мм)
pN1b – по крайней мере один метастаз в лимфатическом узле >2 мм
i – один или более метастаз <20 мм в 1–3 лимфатических узлах
ii – ≥4 лимфатических узлов, все с метастатическими очагами <20 мм
iii – метастатическое поражение инвазирует капсулу лимфатического узла, но все очаги <20 мм
iv – метастатические очаги >20 мм
pN2 – метастазы в подмышечных лимфатических узлах на стороне поражения, спаянные друг с другом или с окружающими тканями
pN3 – метастазы во внутренних лимфатических узлах молочных желез
M1 – вовлечение надключичных, шейных или контралатеральных лимфатических узлов, отдаленные метастазы

Литература

Heywang-Köbrunner et al. Diagnostic Breast Imaging. Stuttgart, New York: Thieme; 2001.

* Стенка грудной клетки включает ребра и межреберные мышцы, но не грудные мышцы.
** Изолированное втяжение кожи не позволяет сделать вывод о наличии T4-стадии классификации.

Поражение (все методы)

Форма

круглая

овальная

дольчатая

неправильная

Граница

четкая

волнистая

нечеткая

звездчатая (полициклическая)

Рентгеновская маммография

PGMI классификация изображений

P (perfect)	совершенный
G (good)	хороший
M (moderately good)	умеренно хороший
I (inadequate)	недостаточный (изображение необходимо повторить)

Типы плотности паренхимы

ACR 1	преобладание жировой ткани
ACR 2	фиброзно-железистая ткань
ACR 3	негомогенная плотная ткань
ACR 4	чрезмерно плотная ткань

Плотность поражений

Эквивалентна жиру, сниженная плотность (но не липоматоз), нормальная плотность (в сравнении с паренхимой), повышенная плотность (плотнее паренхимы).

Микрокальцинаты/Распространение

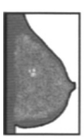
гроздьевидные

линейные

сегментарные

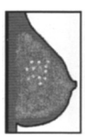
регионарные


диффузные

мономорфные

аморфные

полиморфные

Структурные нарушения

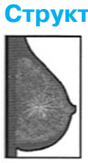

☐ да ☐ нет

Классификация BI-RADS (все методы)

BI-RADS 1	нет изменений	риск рака 0%
BI-RADS 2	доброкачественные изменения	риск рака 0%
BI-RADS 3	вероятные доброкачественные изменения	риск рака <2%
BI-RADS 4	вероятные злокачественные изменения	риск рака ~30%
BI-RADS 5	высокоподозрительные изменения	риск рака ~95%
BI-RADS 6	гистологически верифицированный рак	

Ультразвуковое исследование молочных желез (УЗИ)

Поражения

Сравнительные эхографические образы

Эхогенность: анэхогенная – гипоэхогенная – изоэхогенная – гиперэхогенная
Дистальные акустические эффекты: ослабление – неопределенные – усиление – смешанные
Сжимаемость: хорошая – плохая – отсутствует
Внутренняя структура: однородная – неоднородная
Ось распространения: горизонтальная – вертикальная – неопределенная
Структура окружающих тканей: интактна – смещена – разрушена
Смещаемость: хорошая – низкая – отсутствует
Обызвествление: макрокальцинаты – микрокальцинаты
Кровоток: усилен – небольшое усиление – усиления нет

Магнитно-резонансная маммография (МР-маммография)

МР-классификация артефактов

МР-категории артефактов 1 – отсутствие двигательных/субтракционных артефактов
МР-категории артефактов 2 – незначительные двигательные/субтракционные артефакты
МР-категории артефактов 3 – отчетливые двигательные/субтракционные артефакты
МР-категории артефактов 4 – неприемлемые двигательные/субтракционные артефакты

Тип плотности

МР-тип плотности 1 – нет повышения плотности паренхимы
МР-тип плотности 2 – участки повышенной плотности паренхимы
МР-тип плотности 3 – широкое распространение участков повышения плотности паренхимы
МР-тип плотности 4 – сильное повышение плотности паренхимы

МР-система оценки (Геттингенская шкала)

Баллы	**0**	**1**	**2**
Форма	Круглая, овальная	Неправильная, разветвляющаяся	–
Граница	Четкая	Нечеткая	–
Накопление контраста	Гомогенное	Негомогенное	Кольцевидное, высокой интенсивности
Начальное увеличение интенсивности сигнала (2D)	<50%	50–100%	>100%
Последующая интенсивность сигнала	Увеличивающаяся	Плато	Падение

МР BI-RADS

0	Баллы	BI-RADS 1
1–2	Баллы	BI-RADS 2
3	Баллы	BI-RADS 3
4–5	Баллы	BI-RADS 4
6–8	Баллы	BI-RADS 5

Показание: пальпируемое образование в левой молочной железе, в верхнем наружном квадранте, обнаружила за 8 недель до обследования.
Анамнез: не отягощен.
Факторы риска: нет повышенного риска.
Возраст: 78 лет.

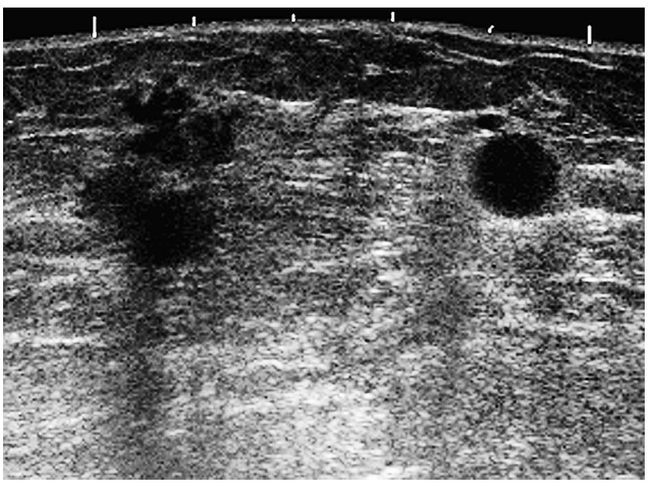

Рис. 1.**1.** Эхограмма левой молочной железы. Панорамное изображение.

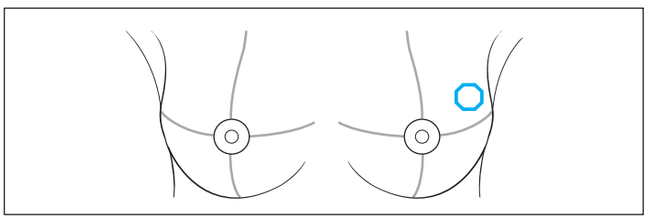

Клинические данные
В верхнем наружном квадранте левой молочной железы пальпируется плотное подвижное образование диаметром 2 см. Опущение левой молочной железы.

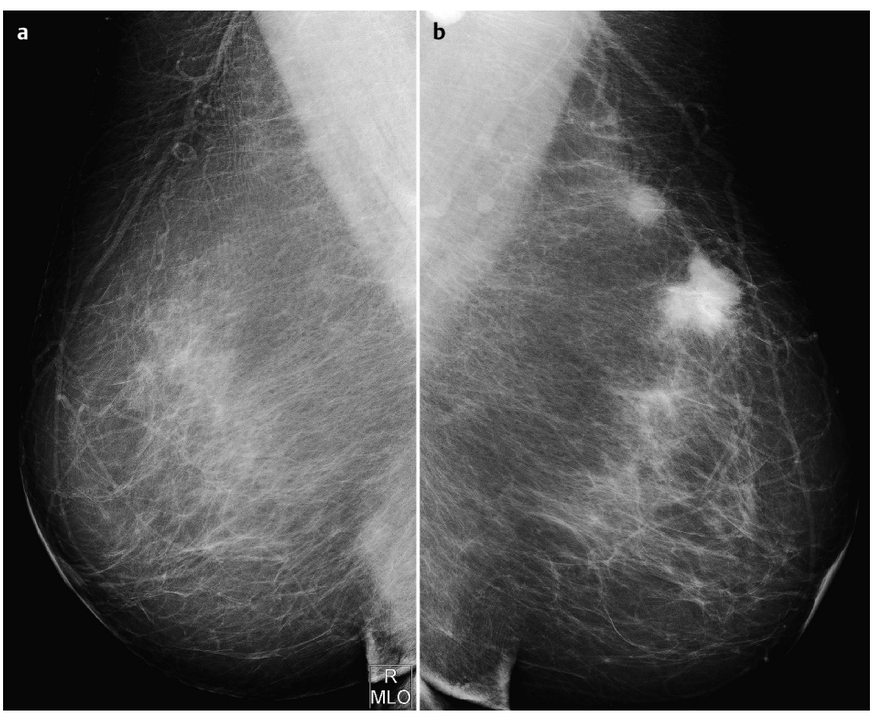

Рис. 1.**2a, b.** Цифровая маммография, медиолатеральная косая проекция.

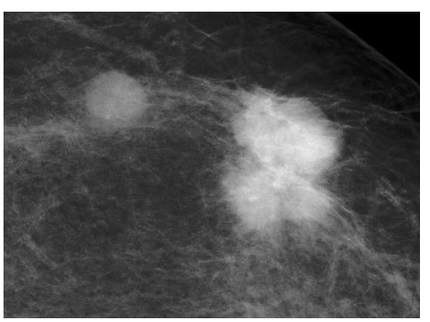

Рис. 1.**3.** Увеличенная проекция верхнелатерального квадранта левой молочной железы, краниокаудальная проекция.

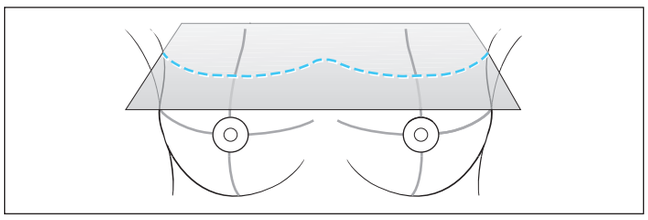

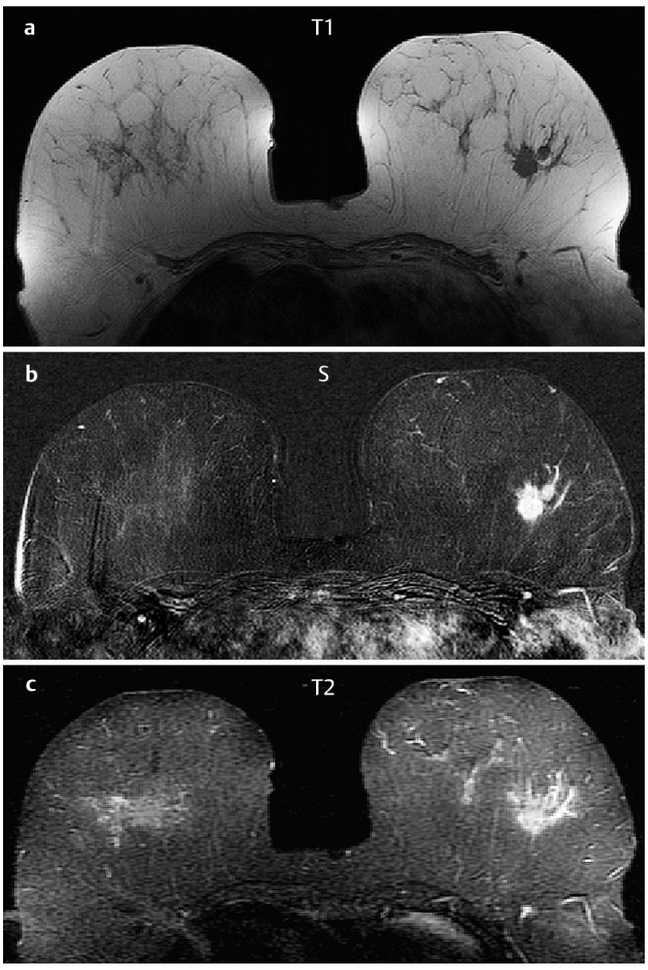

Рис. 1.**4a–c.** Магнитно-резонансное изображение молочных желез с контрастным усилением.

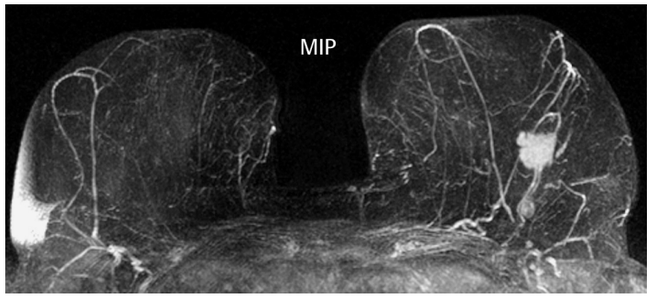

Рис. 1.**5.** МР-маммография с контрастным усилением. Проекция максимальных интенсивностей.

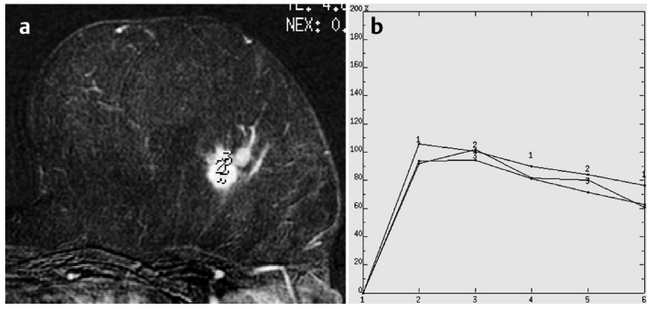

Рис. 1.**6a, b.** Кривая сигнал–время.

Пожалуйста, охарактеризуйте результаты ультразвукового, рентгеновского и магнитно-резонансного исследований.
Ваш предварительный диагноз?
Каковы ваши последующие действия?

Этот случай описывает результаты визуальных методов исследования, полученных у пожилой женщины с клиническими проявлениями. Промежуточные клинические данные позволяют с высокой степенью вероятности предполагать диагноз инвазивного рака левой молочной железы.

Ультразвуковое исследование

В проекции пальпируемого образования ультразвуковое исследование доказывает наличие подозрительного новообразования с бугристыми нечеткими контурами и гиперэхогенным периферическим ободком. Это образование нарушает строение окружающих тканей и приводит к их деформации. Вблизи от очага эхография обнаруживает патологически увеличенный лимфоузел. Ультразвуковая оценка BI-RADS слева 5.

Рентгеновская маммография

В обеих молочных железах инволютивные изменения, ACR тип 1. В правой молочной железе патологические образования не определяются. В верхнем наружном квадранте левой молочной железы определяется дольчатое образование (диаметром 2 см) с нечеткими контурами. Локальная тяжистость («дорожка») между патологическим образованием и препекторальным лимфатическим узлом протяженностью около 2 см.

Частично определяется увеличенный лимфатический узел в левой верхней подмышечной впадине. Микрокальцинаты не обнаружены. BI-RADS справа 1/слева 5. PGMI: G (инфрамаммарная складка явно не различима).

МР-маммография

МР-исследование демонстрирует образование 2 см в диаметре в верхнем наружном квадранте левой молочной железы. Близко к описанному образованию определяется второй маленький узелок. После введения контраста опухоль характеризуется начальным повышением с последующим падением интенсивности контрастирования. Уплотнение протока простирается от первичной опухоли к боковым частям левой молочной железы (рис. 1.**7**; *стрелка*). Проекция максимальных интенсивностей демонстрирует патологическое увеличение препектарального лимфатического узла и наличие тесной связи между опухолью и лимфатическим узлом.

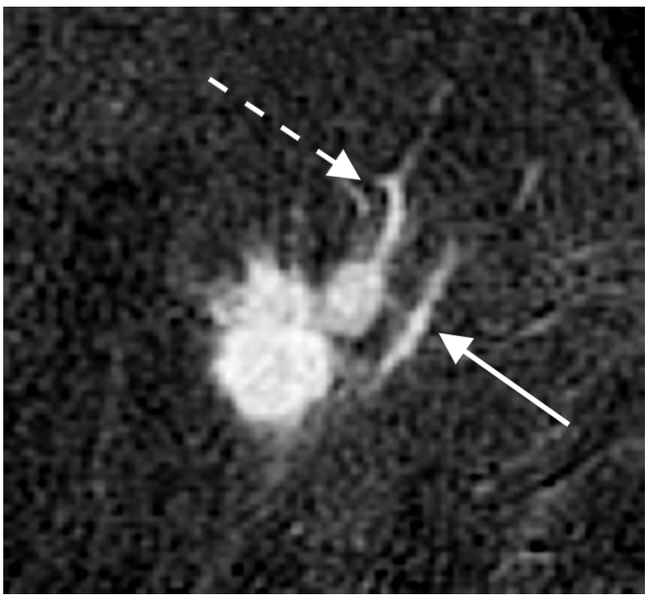

Рис. 1.**7.** Магнитно-резонансная маммография с контрастным усилением. Левая молочная железа, верхний наружный квадрант, увеличенное изображение.

Внимание! Другие линейные структуры с усиленной васкуляризацией относятся к контрастированным венам (*пунктирная стрелка*).

МР-категория артефакта: 2
МР-тип плотности паренхимы: 1

Оценка магнитно-резонансной маммографии	Полученные данные	Баллы
Форма	дольчатая	0
Граница	нечеткая	1
Распространение контрастного вещества	неоднородное	1
Прирост начальной интенсивности сигнала	сильный	2
Характер последующей интенсивности сигнала	уменьшение	2
Оценка МР (баллы)		**6**
Магнитно-резонансное изображение BI-RADS		**5**

→ Предварительный диагноз

Инвазивный рак левой молочной железы с метастазами в лимфатические узлы, стадия T2. Дифференциальная диагностика не проводится.

Категория BI-RADS		
Клинические наблюдения	Справа 1	Слева 5
Ультразвуковое исследование	Справа 1	Слева 5
Рентгеновская маммография	Справа 1	Слева 5
Магнитно-резонансная маммография	Справа 1	Слева 5
Общая категория BI-RADS	**Справа 1**	**Слева 5**

Следующий шаг согласно протоколам
Прицельная биопсия под УЗ-контролем пальпируемого образования в левой молочной железе.

Выполненный шаг (отклонение от протоколов)
Учитывая возраст пациентки и четкость полученных данных всеми методами исследования, в связи с настоятельным желанием пациентки, прицельная биопсия под УЗ-контролем для дооперационного установления гистологического диагноза не была выполнена. Опухоль исследована гистологически после выполнения мастэктомии.

Гистология
Медуллярная карцинома левой молочной железы.

MC pT2 (2,5 см), pN1a (2/18), G2.

Лечение
Данной пациентке показана мастэктомия (с последующей лучевой терапией).

Этот случай показывает типичный рак молочной железы с характерными для всех методов визуализации признаками злокачественности. Но остерегайтесь: следующие случаи сложнее!

Показание: скрининговое исследование.
Анамнез: болезнь Ходжкина 20 лет тому назад; лучевая терапия на наддиафрагмальную область; рецидивы отсутствуют.
Факторы риска: лучевая терапия на область груди; отсутствие факторов семейного риска.
Возраст: 42 года.

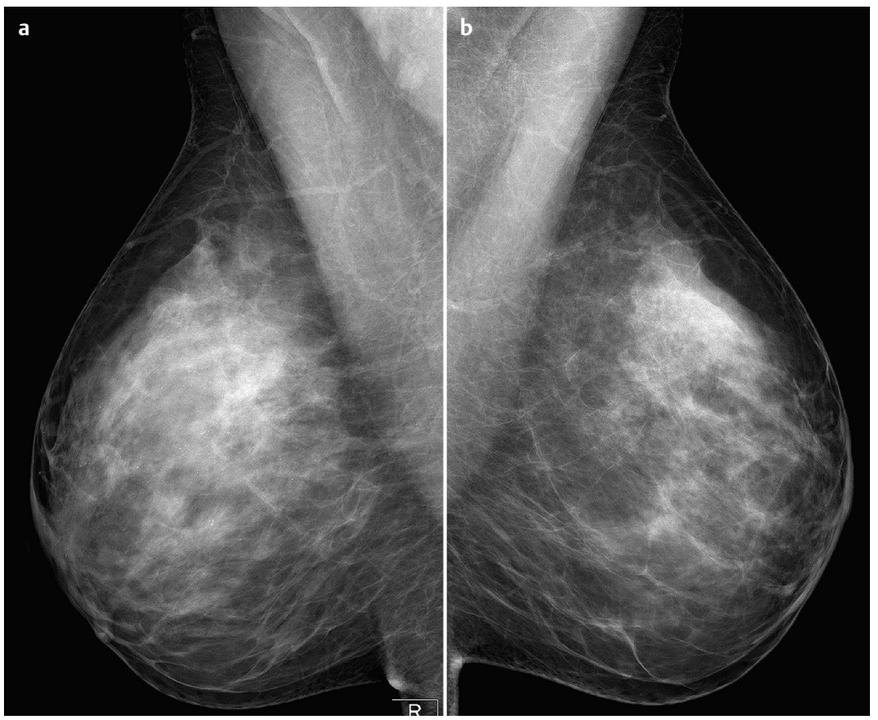

Рис. 2.**1a, b.** Цифровая маммография, медиолатеральная косая проекция.

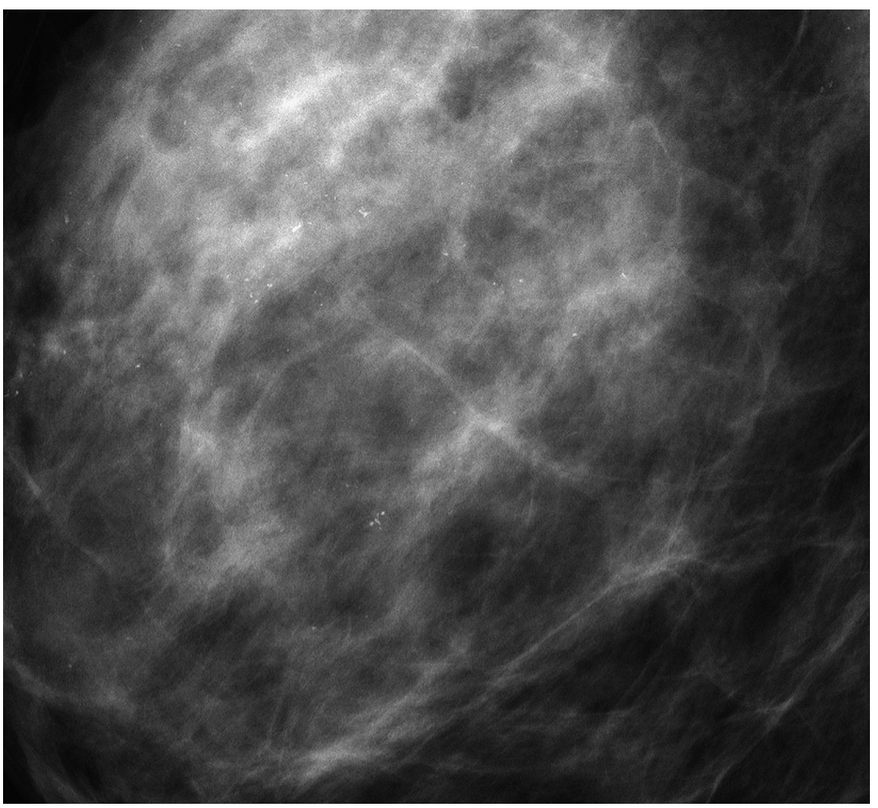

Рис. 2.**2.** Увеличенная проекция центрального региона правой молочной железы.

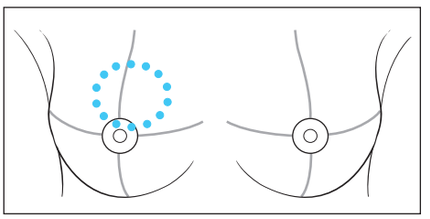

Клинические данные
При сравнении с левой молочной железой незначительное повышение плотности паренхимы в верхних квадрантах правой молочной железы. Отсутствие пальпируемого образования.

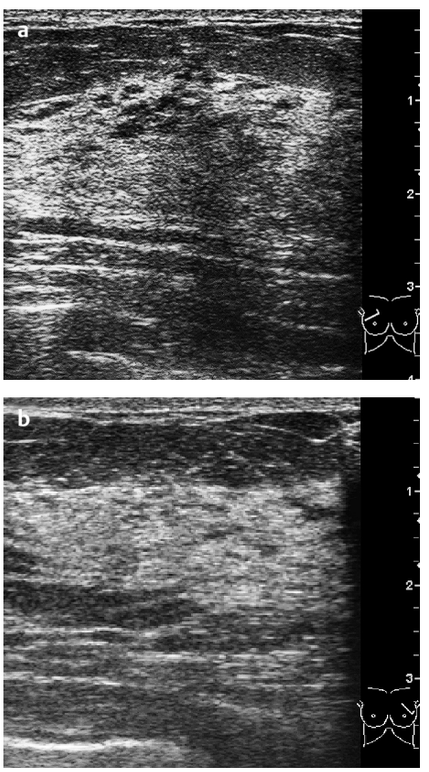

Рис. 2.**3a, b.** Ультразвуковое исследование (сравнение изображений верхних наружных квадрантов молочных желез с обеих сторон).

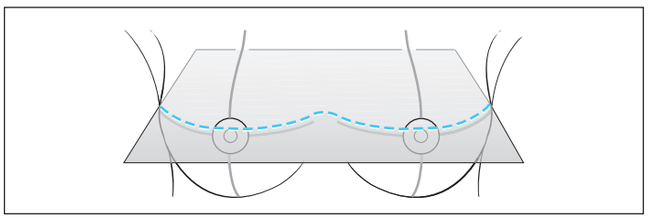

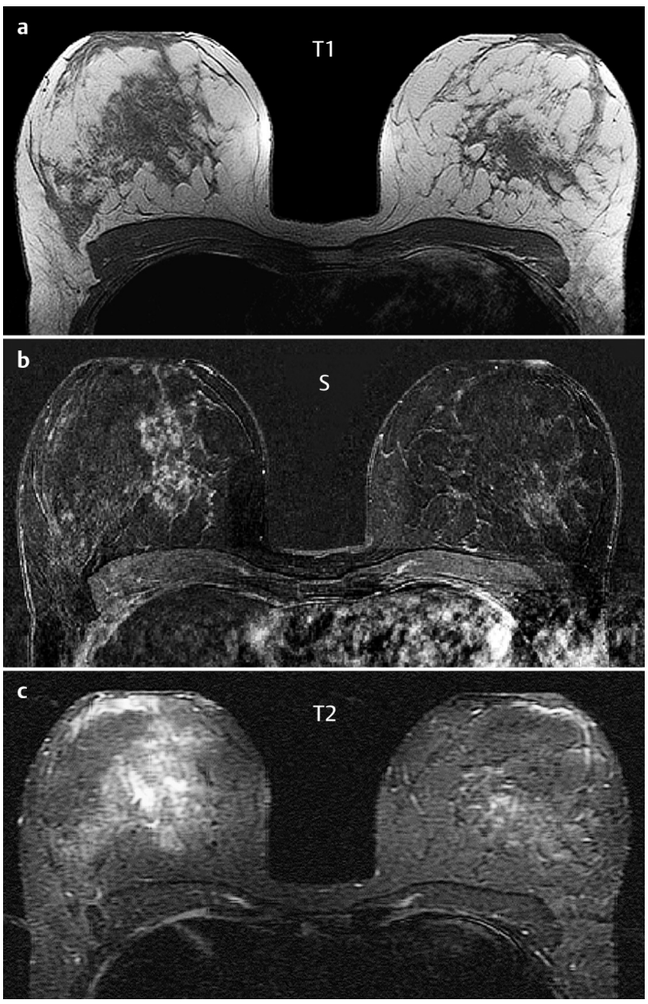

Рис. 2.**4a–c.** Магнитно-резонансное изображение молочных желез с контрастным усилением.

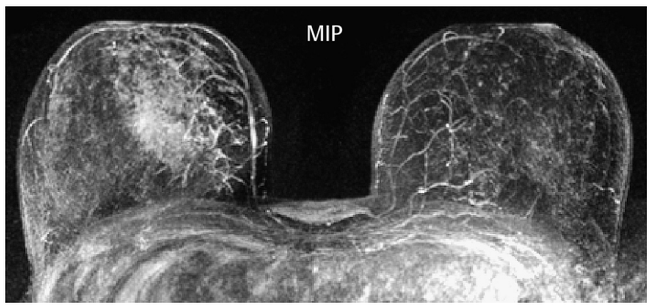

Рис. 2.**5.** МР-маммография с контрастным усилением. Проекция максимальных интенсивностей.

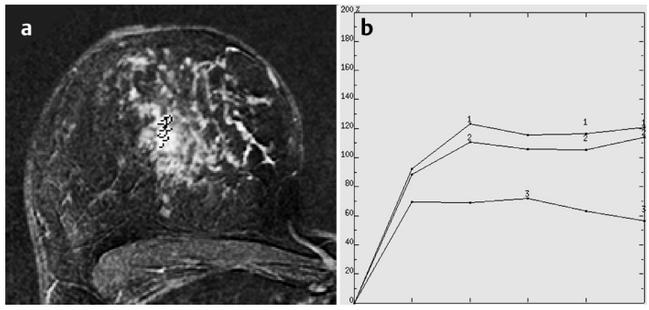

Рис. 2.**6a, b.** Кривая сигнал–время.

Пожалуйста, охарактеризуйте результаты ультразвукового, рентгеновского и магнитно-резонансного исследований.
Ваш предварительный диагноз?
Каковы ваши последующие действия?

Представлены результаты исследования более молодой женщины, проходящей скрининговое обследование. Пациентка имеет высокий риск развития рака молочной железы в связи с проведением лучевой терапии наддиафрагмальной области 20 лет назад.

Ультразвуковое исследование
Наблюдается различие в калибре молочных протоков (справа больше, чем слева), признак возможной эктазии протоков правой молочной железы. Нет отграниченных поражений. Ультразвуковая оценка BI-RADS справа 3/слева 1.

Рентгеновская маммография
Ткань обеих молочных желез диффузно уплотнена, ACR тип 4. Патологические образования не определяются. На фоне плотной ткани правой молочной железы выявляются полиморфные (круглые, линейные, v-образные) микрокальцинаты (BI-RADS справа 5/слева 1). PGMI: P.

МР-маммография
МР-исследование не демонстрирует никаких подозрительных данных на T1-взвешенной последовательности изображений и на чувствительной к воде IR-последовательности. Есть подозрительное сегментарное разветвление сигнала в верхних квадрантах правой молочной железы после введения контрастного вещества. Кривая сигнал–время неспецифична. Однако в случаях с разветвленным типом контрастирования определить положение соответствующей зоны интереса сложно или невозможно. МР-исследование показывает отсутствие отграниченных образований; МР-изображение левой молочной железы – норма.

МР-категория артефакта: 2
МР-тип плотности паренхимы: 1

Оценка магнитно-резонансной маммографии	Полученные данные	Баллы
Форма	неправильная	1
Граница	нечеткая	1
Распространение контрастного вещества	разветвляющееся	1
Прирост начальной интенсивности сигнала	сильный	2
Характер последующей интенсивности сигнала	плато	1
Оценка МР (баллы)		**6**
Магнитно-резонансное изображение BI-RADS		**5**

→ Предварительный диагноз
Обширная внутрипротоковая, возможно с частичной инвазией, опухоль правой молочной железы.

→ Дифференциальная диагностика
Сегментарный аденоз, воспаление (оба маловероятны).

Категория BI-RADS		
Клинические наблюдения	Справа 3	Слева 1
Ультразвуковое исследование	Справа 3	Слева 1
Рентгеновская маммография	Справа 5	Слева 1
Магнитно-резонансная маммография	Справа 5	Слева 1
Общая категория BI-RADS	**Справа 5**	**Слева 1**

Мероприятия

Прицельная стереотаксическая вакуумная биопсия правой молочной железы с целью получения гистологического подтверждения предварительного диагноза. Компрессия с исследованием одного из представленных здесь образцов тканей, полученных в области кальцификации, приводила к появлению темной области эмиссии. Это признак наличия внутрипротоковой опухоли.

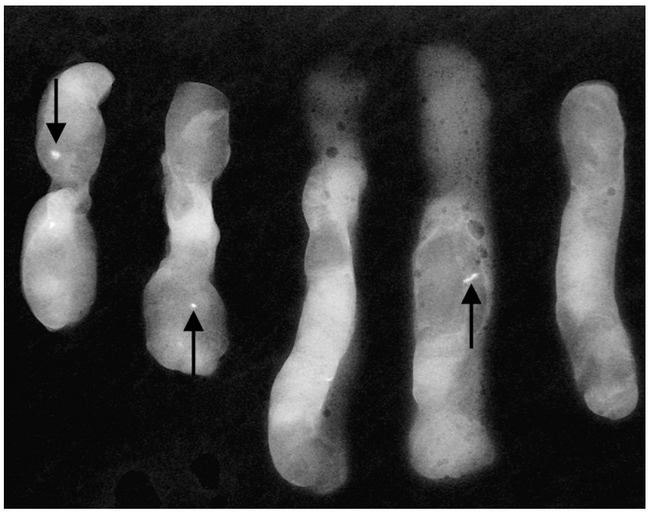

Рис. 2.**7.** Радиография препаратов, полученных при прицельной биопсии микрокальцинатов (*стрелки*).

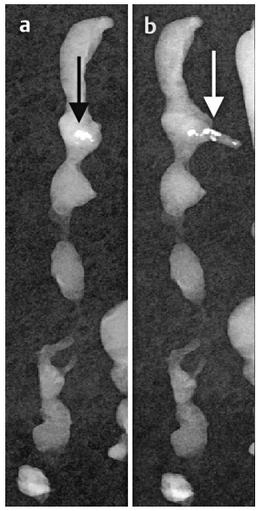

Рис. 2.**8a, b.** Препараты прицельной биопсии до и после компрессии тканей, содержащих микрокальцинаты. Фотография некротических угревидных тканей (*стрелка*) после компрессии.

Гистология препарата

Угревидный рак протока *in situ* (DCIS), градация 2.

Гистология правой молочной железы

Трехцентрическая внутрипротоковая карцинома в центральной части правой молочной железы, включая сосок (см. линейные уплотнения на МР-изображении, достигающие соска).

pTis (болезнь Педжета), pN0 (сторожевой лимфатический узел 0/2), G2, R1 (верхний внутренний квадрант), VNPI 10 баллов.

Лечение

Мастэктомия правой молочной железы с последующей резекцией верхнего внутреннего квадранта (первичная R1-резекция).

Ранее проведенная лучевая терапия в области расположения молочной железы увеличивает риск развития15–25 годами позднее рака молочной железы.

Показание: скрининговое исследование.
Анамнез: не отягощен.
Факторы риска: рак молочной железы у матери в постменопаузальном периоде, рак молочной железы в пременопаузальном периоде у тети, рак молочной железы в постменопаузальном периоде у троюродной сестры.
Возраст: 40 лет.

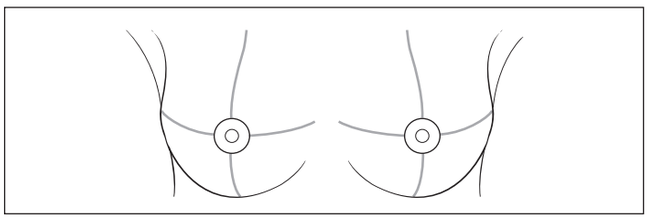

Клинические данные
Патологии не обнаружено.

Ультразвуковое исследование
Патологии не обнаружено (не демонстрируется).

Рис. 3.**1a, b.** Цифровая маммография обеих молочных желез, медиолатеральная косая проекция.

Фишер Уве, **Баум** Фридеманн

МАММОГРАФИЯ
100 клинических случаев

Перевод с английского

Под общей редакцией проф. ***Н.В.Заболотской***

Главный редактор: *В.Ю.Кульбакин*
Ответственный редактор: *О.А.Эктова*
Корректор: *Е.А.Бакаева*
Компьютерный набор и верстка: *С.В.Шацкая, Д.В.Давыдов*

ISBN 5-98322-471-9

9 785983 224711

Лицензия ИД №04317 от 20.04.01 г.
Подписано в печать 18.02.09. Формат 70×100/8.
Бумага мелованная. Печать офсетная. Объем 46 п.л.
Гарнитура Таймс. Тираж 2000 экз. Заказ №В-189

Издательство «МЕДпресс-информ».
119992, Москва, Комсомольский пр-т, д. 42, стр. 3
Для корреспонденции: 105062, Москва, а/я 63
E-mail: office@med-press.ru
www.med-press.ru

Отпечатано в ОАО ПИК «Идел-Пресс»
в полном соответствии с качеством предоставленных материалов.
420066, г. Казань, ул. Декабристов, 2