Standardebenen der Sonografie der Bewegungsorgane

Jörn Hinzmann
Peter Kupatz

Geleitwort von Egmont Scola

2., vollständig überarbeitete und
erweiterte Auflage

180 Abbildungen

Georg Thieme Verlag
Stuttgart · New York

УЗИ опорно-двигательного аппарата
Стандартные плоскости сканирования

Йорн Хинцман
Петер Купац

Перевод с немецкого

3-е издание

Москва
«МЕДпресс-информ»
2019

УДК 615.849.19:611.7
ББК 53.6:54.18
Х47

Все права защищены. Никакая часть данной книги не может быть воспроизведена в любой форме и любыми средствами без письменного разрешения владельцев авторских прав.

Перевод с немецкого: ***В.Ю.Халатов***.

Хинцман, Йорн
Х47 УЗИ опорно-двигательного аппарата: стандартные плоскости сканирования / Йорн Хинцман, Петер Купац ; пер. с нем. – 3-е изд. – М. : МЕДпресс-информ, 2019. – 144 с. : ил.
ISBN 978-5-00030-679-6

Технический прогресс сегодня позволяет получить с помощью УЗИ детальное изображение анатомических структур, при этом заметно дешевле и проще компьютерной и магнитно-резонансной томографии, что вызывает повышенный интерес к данному методу исследования.

Это оригинальное руководство оценят все специалисты, имеющие отношение к УЗИ опорно-двигательного аппарата. Авторы обобщили все современные данные и представили их в наглядном виде. Для каждой плоскости сканирования представлены показания, техника, цель исследования; представлены УЗ-изображение и его схема. Детально описаны положения пациента и исследуемой части тела, а также самого врача, что проиллюстрировано фотоснимками. Особое внимание уделено точному нащупыванию поверхностных анатомических ориентиров, что облегчает исследование в стандартной плоскости.

Руководство позволяет обобщить и углубить знания в области УЗИ, может быть использовано в качестве краткого атласа и будет ценным подспорьем для практикующих ортопедов, хирургов, травматологов, а также всех специалистов в области УЗИ опорно-двигательного аппарата.

УДК 615.849.19:611.7
ББК 53.6:54.18

ISBN 978-3-13-164782-5

© 2012 of the original German language edition by Georg Thieme Verlag KG, Stuttgart, Germany. Original title: «Standardebenen der Sonografie der Bewegungsorgane», 2nd ed., by Jörn Hinzmann, Peter Kupatz

ISBN 978-5-00030-679-6

© Перевод на русский язык, оформление, оригинал-макет. Издательство «МЕДпресс-информ», 2013

Предисловие

УЗИ опорно-двигательного аппарата все шире внедряется в ортопедию и травматологию, поэтому первое издание данной книги быстро разошлось и пользуется большой популярностью среди специалистов. В процессе преподавания курсов по УЗИ для членов Немецкого общества по применению ультразвука в медицине авторы разработали необычную дидактическую концепцию.

Для освоения техники исследования начинающим специалистам в области УЗИ опорно-двигательного аппарата необходимо не только посещать курсы, но и регулярно упражняться в диагностике. В этом смысле настоящее руководство будет им ценным подспорьем. Практикующие врачи смогут использовать эту книгу для повторения и обобщения изученного когда-то материала.

Авторы заслуживают искренней признательности за написание данного руководства. В нем особое внимание уделено технике исследования, что позволяет прочитанное сразу закрепить на практике, а это особенно важно при самостоятельном изучении.

Руководство написано «из практики и для практики», и потому, уверен, второе его издание будет пользоваться не меньшим успехом, чем первое.

Профессор, доктор медицины E.Scola
Нойбранденбург, осень 2011 г.

Предисловие ко второму изданию

Со времени выхода в свет в 1992 г. первого издания нашего краткого руководства ультразвуковая диагностика прочно утвердилась в ортопедии, неотложной хирургии и ревматологии, заняв достойное место в диагностике поражений опорно-двигательного аппарата. Технический прогресс дал возможность усовершенствовать ультразвуковые сканеры, и в частности ультразвуковые датчики, которые позволяют сегодня получить детальное изображение анатомических структур опорно-двигательного аппарата. Главное преимущество УЗИ, как и прежде, в том, что оно позволяет визуально воспроизводить результаты исследования и правильно их интерпретировать. Это достигается, помимо прочего, сканированием в определенных, стандартных, плоскостях. В 1992 г. выход в свет первого издания настоящего руководства способствовал введению стандартов, которые используют сегодня на всех курсах усовершенствования врачей в Германии. В 1996 г. рабочая группа по вопросам исследования опорно-двигательного аппарата Немецкого общества по применению ультразвука в медицине (DEGUM) утвердила стандартные плоскости сканирования в диагностике поражений опорно-двигательного аппарата.

Тридцать лет интенсивной работы врачами УЗИ и 20 лет преподавания на курсах по ультразвуковой диагностике постоянно убеждают нас в том, насколько важно основательное и непрерывное пополнение знаний для полноценной диагностики.

Бóльшая ориентация ортопедов и хирургов на совершенствование оперативной техники значительно усложняет молодым коллегам освоение консервативной по сути ультразвуковой диагностики, особенно без качественной обратной связи со стороны более опытных коллег. Поэтому, с целью облегчения восприятия материала и повышения качества его усвоения, мы оставили основную концепцию руководства прежней. В нем описаны позиции для ультразвукового сканирования различных анатомических областей, кратко перечислены показания к сканированию в стандартных плоскостях, которые показаны на фотографиях, сонограммах и схемах. Особенно детально описаны положения пациента и исследуемой части тела, а также самого врача, проводящего исследование, так как неправильное положение часто бывает главной причиной сканирования в нестандартной плоскости.

Большое значение мы придаем на наших курсах точному нащупыванию поверхностных анатомических ориентиров, так как это существенно облегчает исследование в стандартных плоскостях. В рубрике «Цель» указываются важные анатомические образования, которые предстоит визуализировать и оценить их состояние в стандартных плоскостях.

В настоящем руководстве использовано принятое DEGUM в 1996 г. деление на проекции. Некоторые плоскости сканирования из второго издания исключены из-за недостаточно четкого изображения анатомических структур и, в связи с этим, низкой диагностической ценности (например,

поднадколенниковая диагональная плоскость для визуализации места прикрепления передней крестообразной связки к большеберцовой кости).

Включив в книгу описание исследования пальцев рук и ног, мы тем самым отдали должное прогрессу ультразвуковой диагностики при ревматоидном артрите. Мы намеренно не привели в качестве примеров сонограммы пациентов с поражением опорно-двигательного аппарата.

Особую благодарность выражаем канд. мед. наук Nina Hinzmann (SOA), которая послужила нам моделью для выполнения фотографий и сонограмм, представленных в руководстве.

Благодарим фирму Esaote и ее представителей – менеджера по северным регионам Mike Rösner и инженера Thomas Keitemeier, которые предоставили нам новейшее ультразвуковое оборудование, а также фотоателье Kluge из Бад-Пирмонта, которое помогло нам при выполнении фотографий и профессионально подготовило весь цифровой иллюстративный материал. Сердечно благодарим издательство Thieme в лице Elke Plach и Antje-Karen Richter за профессиональную поддержку в осуществлении нашего проекта.

Выражаем признательность сотрудникам по ультразвуковой диагностике в области острой патологии и реабилитации за конструктивную критику первого издания и постоянный обмен мнениями в рабочей группе при Немецком обществе по применению ультразвука в медицине и, наконец, за принятие и внедрение в практику наших идей по стандартизации методики исследования опорно-двигательного аппарата.

Й.Хинцман,
П.Купац
Бад-Пирмонт, Бад-Доберан, осень 2011 г.

Содержание

Предисловие 5
Предисловие ко второму изданию 6

I Техническое обеспечение 11

II Стандартные плоскости 15

1 Плечевой сустав 16
Позиция 1а: передняя диагональная плоскость, нейтральное положение 16
Позиция 1б: передняя диагональная плоскость, рука ротирована кнаружи 18
Позиция 1в: передняя диагональная плоскость, рука ротирована кнутри 20
Позиция 2а: передняя диагональная плоскость, нейтральное положение 22
Позиция 2б: передняя диагональная плоскость, рука ротирована кнаружи 24
Позиция 2в: передняя диагональная плоскость, рука ротирована кнутри 26
Позиция 3а: передняя продольная плоскость 28
Позиция 3б: передняя поперечная плоскость («сечение межбугорковой борозды») 30
Позиция 4: передняя поперечная плоскость («сечение суставной впадины») 32
Позиция 5: латеральная продольная плоскость 34
Позиция 6: верхняя латеральная плоскость 36
Позиция 7а: подмышечная плоскость («сечение подмышечного кармана») 38
Позиция 7б: подмышечная плоскость («сечение суставной впадины») 40
Позиция 8: задняя продольная плоскость 42
Позиция 9: задняя поперечная плоскость 44

2 Локтевой сустав 46
Позиция 1: передняя (лучевая) продольная плоскость 46
Позиция 2: передняя (локтевая) продольная плоскость 48
Позиция 3: передняя (проксимальная) поперечная плоскость 50
Позиция 4: передняя (дистальная) поперечная плоскость 52
Позиция 5: задняя продольная плоскость 54
Позиция 6: задняя поперечная плоскость 56

3 Кисть 58
Суставы кисти 58
Позиция 1: ладонная продольная плоскость 58

Позиция 2: ладонная поперечная плоскость 60
Позиция 3: тыльная продольная плоскость 62
Позиция 4: тыльная поперечная плоскость 64
Суставы пальцев рук 66
Позиция 5: тыльная продольная плоскость (пястно-фаланговый сустав) 66
Позиция 6: ладонная продольная плоскость (пястно-фаланговый сустав) 68

4 Тазобедренный сустав 70
Позиция 1: передняя диагональная плоскость 70
Позиция 2: передняя поперечная плоскость 72
Позиция 3а: латеральная (проксимальная) продольная плоскость 74
Позиция 3б: латеральная (дистальная) продольная плоскость 76
Позиция 4: задняя продольная плоскость 78

5 Коленный сустав 80
Позиция 1: наднадколенниковая продольная плоскость 80
Позиция 2: наднадколенниковая поперечная плоскость 82
Позиция 3: наднадколенниковая поперечная тангенциальная плоскость 84
Позиция 4: поднадколенниковая продольная плоскость 86
Позиция 5: поднадколенниковая поперечная плоскость 88
Позиция 6а: подколенная центральная продольная плоскость 90
Позиция 6б: подколенная медиальная продольная плоскость . . 92
Позиция 6в: подколенная латеральная продольная плоскость . . 94
Позиция 7а: подколенная поперечная проксимальная плоскость 96
Позиция 7б: подколенная поперечная дистальная плоскость . . 98
Позиция 8: латеральная продольная плоскость 100
Позиция 9: медиальная продольная плоскость 102

6 Пяточное (ахиллово) сухожилие 104
Позиция 1: продольная плоскость 104
Позиция 2: поперечная плоскость 106

7 Стопа 108
Голеностопный сустав 108
Позиция 1: передняя продольная плоскость 108
Позиция 2: передняя поперечная плоскость 110
Позиция 3: задняя продольная плоскость (верхний и нижний голеностопные суставы) 112
Позиция 4а: латеральная диагональная плоскость (передняя малоберцово-таранная связка) 114

Позиция 4б: латеральная продольная плоскость (малоберцово-пяточная связка) 116
Суставы пальцев ног 118
Позиция 5: задняя продольная плоскость (большой палец) . . . 118
Позиция 6: задняя продольная плоскость (III палец) 120
Позиция 7: подошвенная продольная плоскость (большой палец) 122
Позиция 8: подошвенная продольная плоскость (III палец) . . . 124
Суставы стопы 126
Позиция 9: продольная плоскость 126

8 Позвоночник 128
Позиция 1: переднезадняя, или вентрально-люмбальная, продольная плоскость 128
Позиция 2: переднезадняя, или вентрально-люмбальная, поперечная плоскость 130
Позиция 3: поясничная продольная плоскость 132
Позиция 4: поясничная поперечная плоскость 134

Приложение 137

Литература 138

Алфавитный указатель 139

Техническое обеспечение

Помещение для проведения исследования

В помещении для УЗИ должны быть кушетка и табурет, оно должно быть достаточно просторным, чтобы врач, проводящий исследование, имел необходимую для этого свободу действий. Помещение должно хорошо проветриваться. Кроме того, следует обеспечить возможность затемнить помещение (шторы или жалюзи) для исключения помех, связанных с ярким светом, и чтобы длительное исследование не утомило пациента.

Ультразвуковой аппарат

Ультразвуковой аппарат должен отвечать официальным требованиям, предъявляемым к сканерам УЗИ для исследования опорно-двигательного аппарата – СанПин 2.2.4/2.1.8.582-96.

Оптимален для ультразвуковой диагностики поражений опорно-двигательного аппарата комбинированный линейно-конвексный датчик с рабочими частотами 7,5 и 5 МГц. При УЗИ в стандартных плоскостях в некоторых случаях (например, при лоцировании крестообразной связки, позвоночного канала) целесообразно использовать наряду с линейным датчиком также конвексный. Датчики новейшего поколения с рабочей частотой до 18 МГц позволяют достичь наибольшего разрешения при исследовании поверхностных структур.

Оборудование

Получение изображения поверхностно расположенных структур при исследовании современными ультразвуковыми аппаратами не представляет трудностей благодаря возможности изменения рабочей частоты датчика с автоматической настройкой фокусного расстояния. Иногда при исследовании участков тела с неровной поверхностью для лучшего прилегания датчика к коже целесообразно использовать линию задержки, но при этом надо учитывать возможность возникновения вызываемых ею артефактов.

Документирование результатов

Возможности документирования результатов УЗИ неодинаковы и зависят от стоимости ультразвукового сканера, издержек на техническое обслуживание, качества сонограмм, воспроизводимости результата исследования, возможности архивировать его – т.е. от потребительской ценности сканера. При обычном исследовании результаты документируют с помощью стандартного видеотермопринтера. Сканеры нового поколения имеют еще и жесткий диск с довольно большим объемом памяти и интерфейс DICOM, что позволяет с помощью специального программного обеспечения одновременно архивировать данные («электронные истории болезни»).

При выполнении исследования целесообразно вести индивидуальную карту больного для описания результатов. Для упрощения документи-

рования и интерпретации сонограммы следует помнить, что левый край сонограммы в поперечной плоскости всегда соответствует медиальной части, а в продольной плоскости – краниальной части органа. При сканировании в диагональной плоскости (например, при исследовании плечевого сустава) врачу следует самому выбрать расположение структур на сонограмме, так как в этих случаях упомянутый принцип нарушается. Так, при сканировании плечевого сустава в передней диагональной позиции одни исследователи (Harland, Sattler, 1991) располагают клювовидный отросток у левого края изображения (краниальный принцип), другие (Hedtmann, Fett, 1991) – у правого края (медиальный принцип).

Результат исследования обычно документируют в двух плоскостях и сравнивают его с сонограммой, полученной при УЗИ аналогичных структур на противоположной стороне. Зарисовка пиктограмм, указание положения курсора и текстовые пояснения позволяют воспроизвести позицию датчика на сонограмме аналогично тому, как это делается при обозначении анатомических деталей исследуемых структур в стандартной плоскости.

Позиция 1а: передняя диагональная плоскость, нейтральное положение

Показания:
Разрыв вращательной манжеты, кальцифицирующий тендиноз плеча, субакромиальный бурсит.

Положение
Пациент сидит на табурете впереди врача, плечо приведено к туловищу, предплечье согнуто в локтевом суставе под прямым углом.

Техника
Пальпируют переднелатеральную границу между акромиальным и клювовидным отростками, и датчик располагают параллельно условной линии, соединяющей их, которая соответствует клювовидно-акромиальной связке.

Цель
Установить датчик в исходное положение при динамическом исследовании вращательной манжеты и исследовать субакромиальную сумку.

Примечание: динамическое УЗИ выполняют при вращении руки в плечевом суставе, при этом руку последовательно приводят в позиции 1б и 1в.

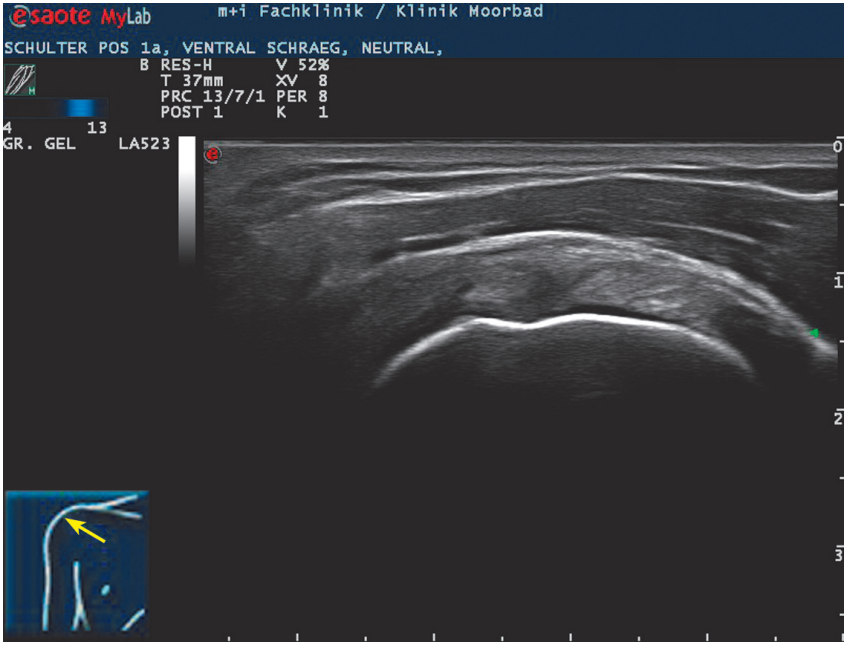

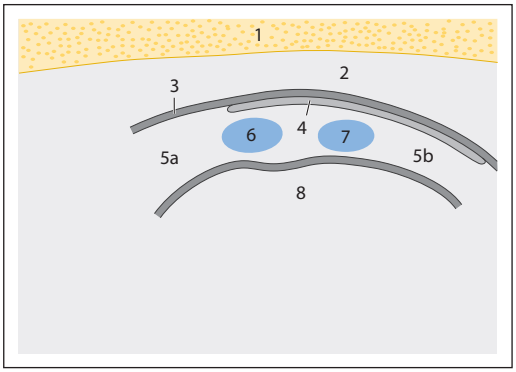

Основные анатомические образования

1 Кожа
2 Дельтовидная мышца
3 Дельтовидная фасция
4 Субакромиальная сумка
5а Вращательная манжета (надостная мышца)
5б Вращательная манжета (подлопаточная мышца)

6 Сухожилие двуглавой мышцы плеча
7 Клювовидно-плечевая связка
8 Контур головки плечевой кости

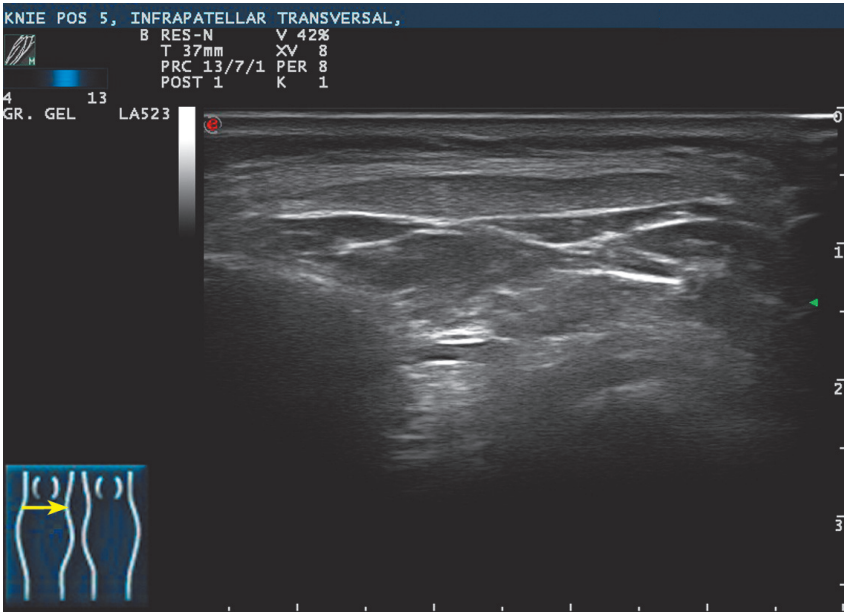

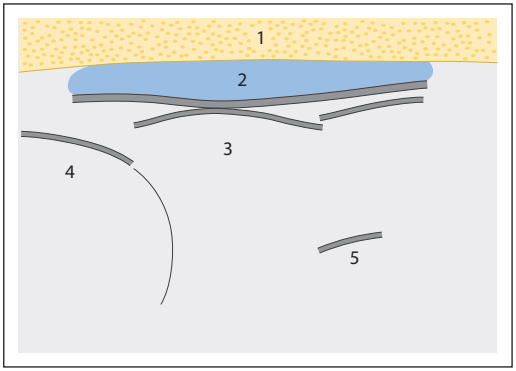

Основные анатомические образования

1 Кожа и подкожная жировая клетчатка
2 Связка надколенника
3 Жировое тельце Гоффа
4 Медиальный мыщелок бедренной кости (видимая часть)
5 Латеральный мыщелок бедренной кости (видимая часть)

Позиция 6а: подколенная центральная продольная плоскость

Показания
Разрыв задней крестообразной связки, теносиновит сухожилия полуперепончатой мышцы, суставная мышь, синовит, хондроматоз коленного сустава, киста подколенной ямки (например, киста Бейкера).

Положение
Пациент лежит на животе. С целью устранить напряжение анатомических образований подколенной области под голень больного подкладывают валик, сгибая ногу в коленном суставе на 10°. Поскольку нога часто бывает ротирована кнаружи, датчик следует привести в сагиттальную плоскость.

Техника
Нащупывают медиальную и латеральную головки икроножной мышцы. Датчик располагают перпендикулярно условной линии, которая соединяет пальпирующие пальцы, вдоль продольной оси голени, при этом краниальный край датчика заходит на поперечную кожную складку подколенной ямки.

Цель
Визуализация каудальной и средней части задней крестообразной связки, а также оценка состояния задней части капсулы коленного сустава.

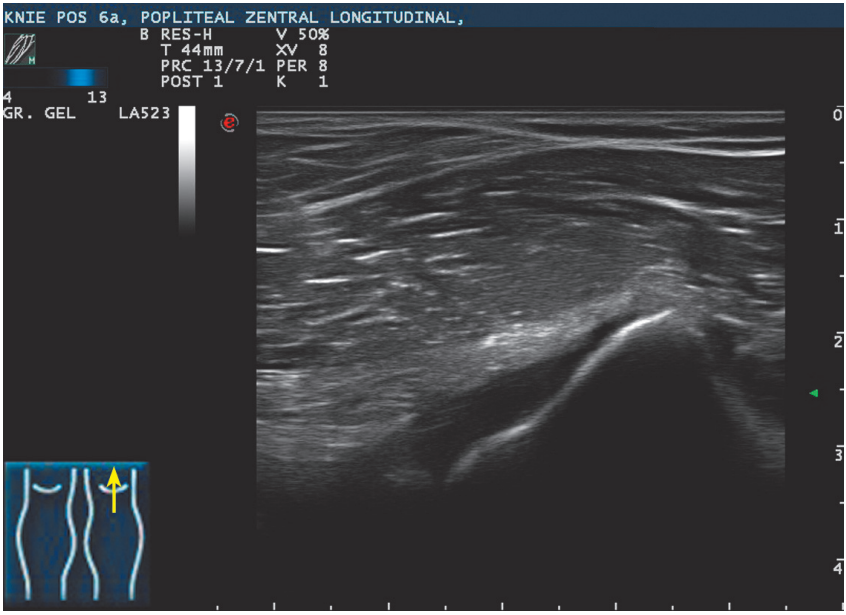

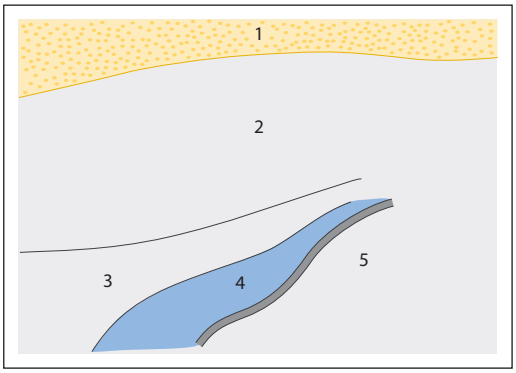

Основные анатомические образования

1 Кожа и подкожная жировая клетчатка
2 Икроножная мышца
3 Жировое тело подколенной ямки
4 Задняя крестообразная связка
5 Большеберцовая кость

Позиция 6б: подколенная медиальная продольная плоскость

Показания
Повреждение медиального мениска в области его заднего рога, ганглий мениска, артроцеле подколенной ямки (например, киста Бейкера), хондрокальциноз коленного сустава.

Положение
Пациент лежит на животе. Чтобы устранить напряжение анатомических образований подколенной области, под голень обследуемого подкладывают валик, сгибая ногу в коленном суставе на 10°.

Техника
Нащупывают латеральную и медиальную головки икроножной мышцы. Датчик располагают перпендикулярно условной линии, которая соединяет пальпирующие пальцы, вдоль продольной оси голени, и смещают параллельно ей в медиальном направлении. В краниальном отделе датчик заходит на поперечную кожную складку подколенной ямки.

Примечание: для выполнения динамического исследования медиального мениска ногу в коленном суставе под УЗ-контролем сгибают и разгибают, а также ротируют голень кнаружи и кнутри.

Цель
Визуализация заднего рога медиального мениска, исключение кистозных образований (ганглий мениска, киста Бейкера).

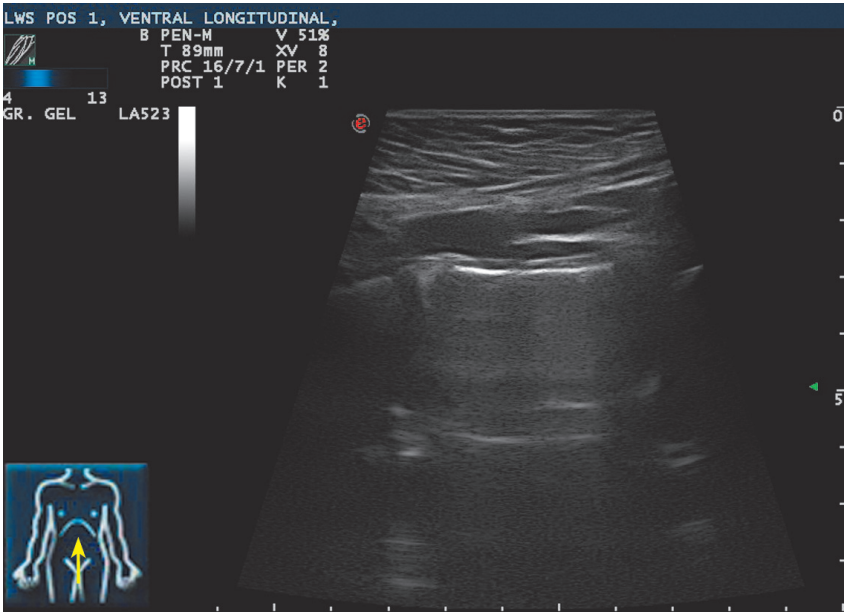

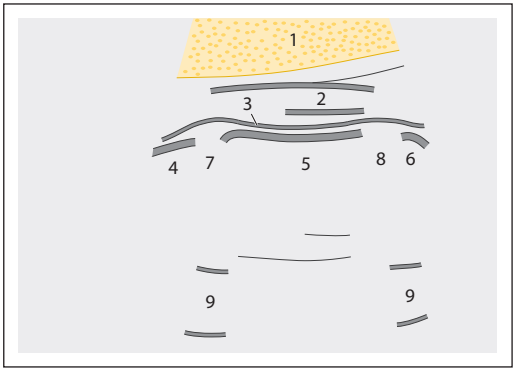

Основные анатомические образования

1 Кожа и подкожная жировая клетчатка
2 Превертебральные сосуды
3 Передняя продольная связка
4 IV поясничный позвонок
5 V поясничный позвонок
6 Передний край I крестцового позвонка
7 Межпозвонковое пространство L4/L5
8 Межпозвонковое пространство L5/S1
9 Позвоночный канал

Позиция 2: переднезадняя, или вентрально-люмбальная, поперечная плоскость

Показания

Изменения в межпозвонковых дисках, признаки грыжи межпозвонкового диска, сужение межпозвонковых отверстий.

Положение

Пациент лежит на спине. Для уменьшения напряжения мышц передней брюшной стенки ноги слегка сгибают в тазобедренном и коленном суставах.

Техника

Датчик располагают поперек условной линии, проведенной от пупка до лобкового симфиза.

В исходном положении при сканировании межпозвонкового пространства датчик слегка наклонен в каудальном направлении.

В этой позиции предпочтительно использовать конвексный датчик.

Цель

Уточнить границы фиброзного кольца, состояние позвоночного канала и межпозвонковых отверстий.